132 D



Med
K8295

ANATOMISCHER ATLAS

FÜR STUDIRENDE UND ÄRZTE

UNTER MITWIRKUNG VON

PROFESSOR DR. ALOIS DALLA ROSA

HERAUSGEGEBEN VON

DR. CARL TOLDT

K. K. HOFRATH, O. Ö. PROFESSOR DER ANATOMIE AN DER UNIVERSITÄT WIEN

ZWEITE VERBESSERTE AUFLAGE

ERSTE LIEFERUNG

A. DIE GEGENDEN DES MENSCHLICHEN KÖRPERS UND
B. DIE KNOCHENLEHRE

(FIGUR 1—377 UND REGISTER)

URBAN & SCHWARZENBERG

BERLIN
NW., DOROTHEENSTRASSE 38/39

WIEN
I., MAXIMILIANSTRASSE 4

1900.

Alle Rechte vorbehalten.

WELLCOME INSTITUTE
LIBRARY
Coll. WelMOmec
Coll.
No.

REGIONES CORPORIS HUMANI.

DIE GEGENDEN DES MENSCHLICHEN KÖRPERS.

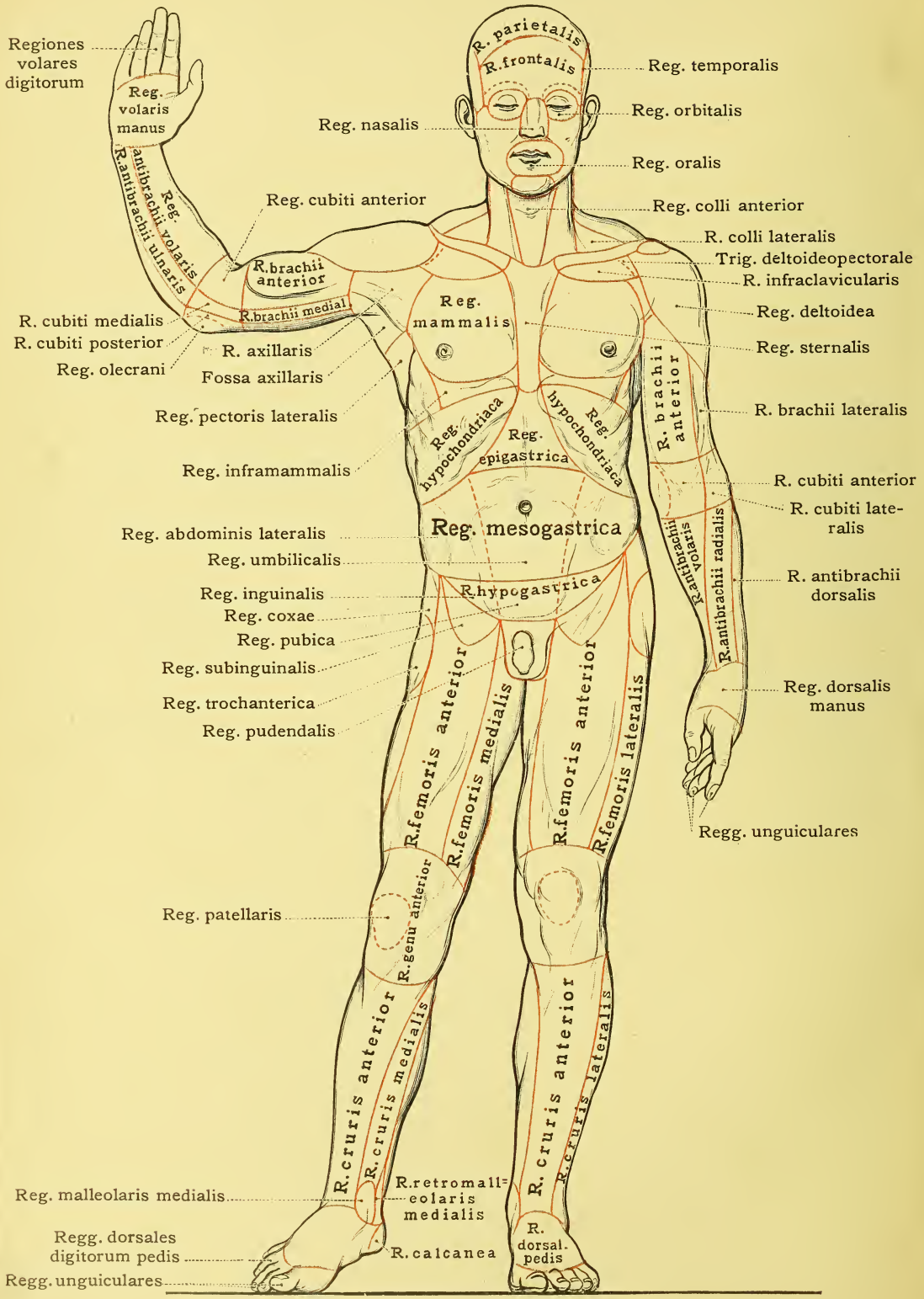

Fig. 1. Vordere Körperseite.

Regiones corporis humani.

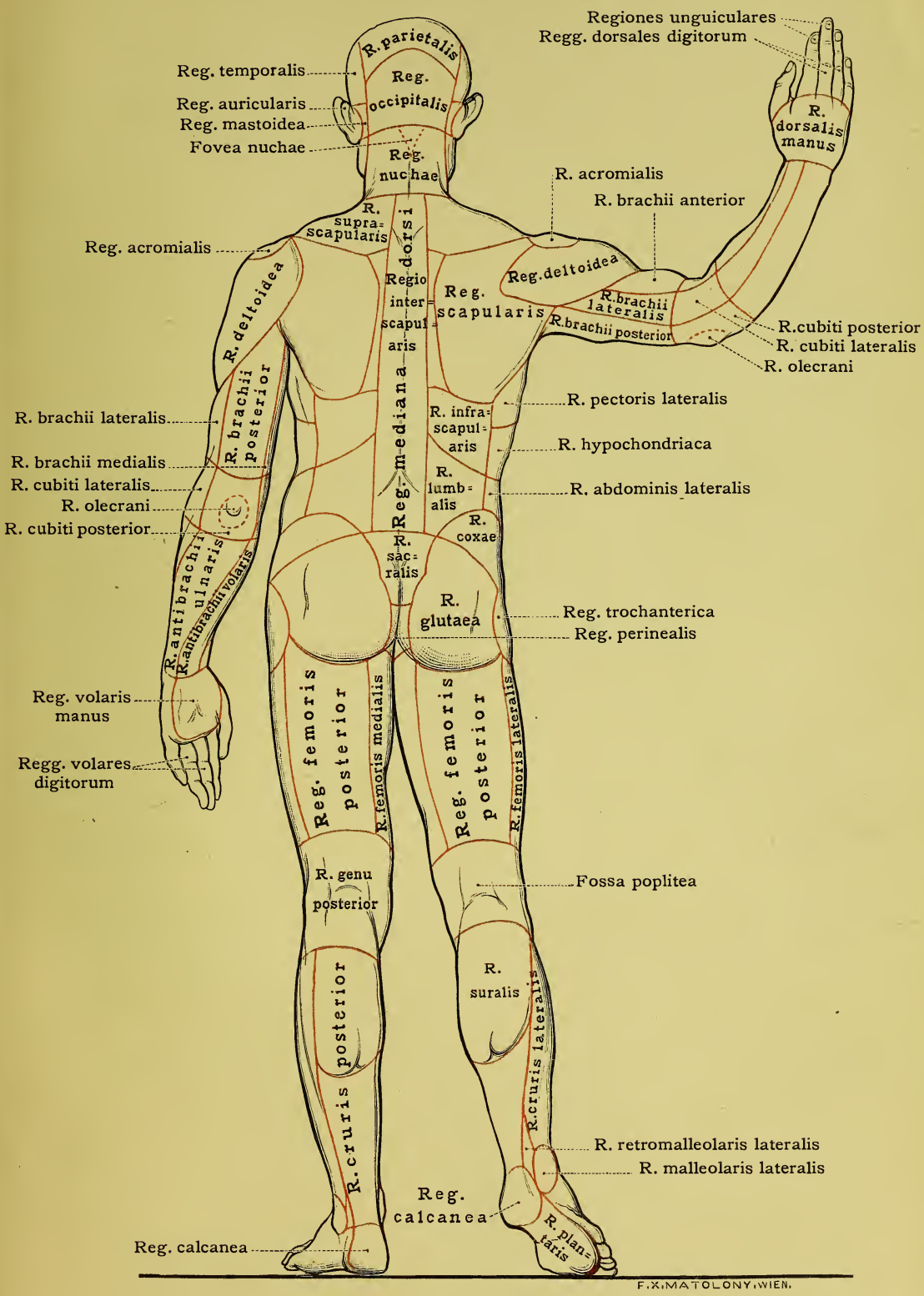

Fig. 2. Hintere Körperseite.

Regiones corporis humani.

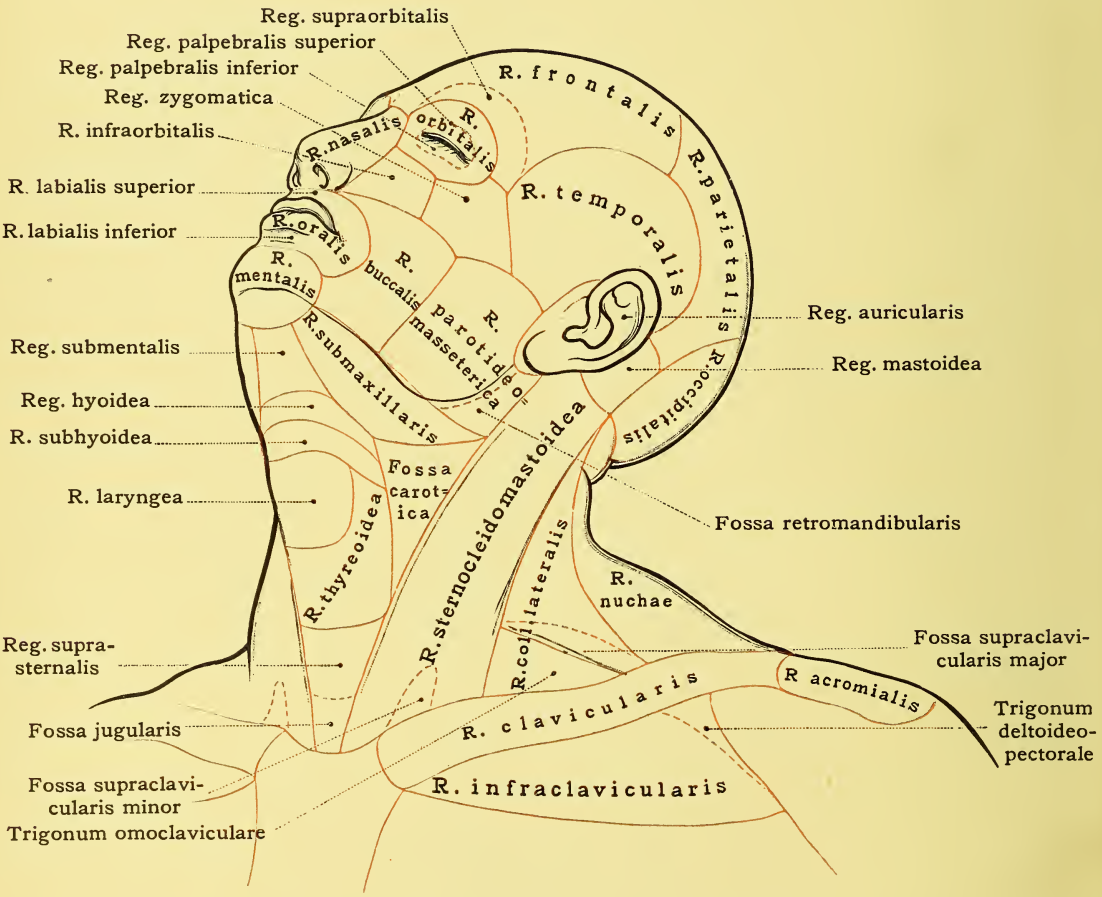

Fig. 3. Gegenden des Kopfes und Halses.

Regiones capitis et colli.

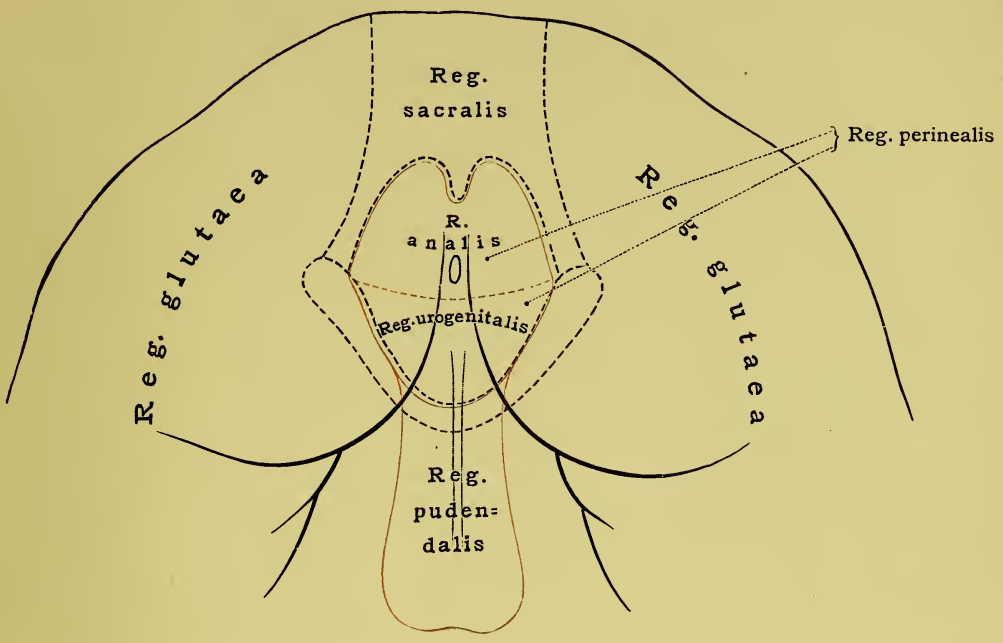

Fig. 4. Männliche Mittelfleischgegend.

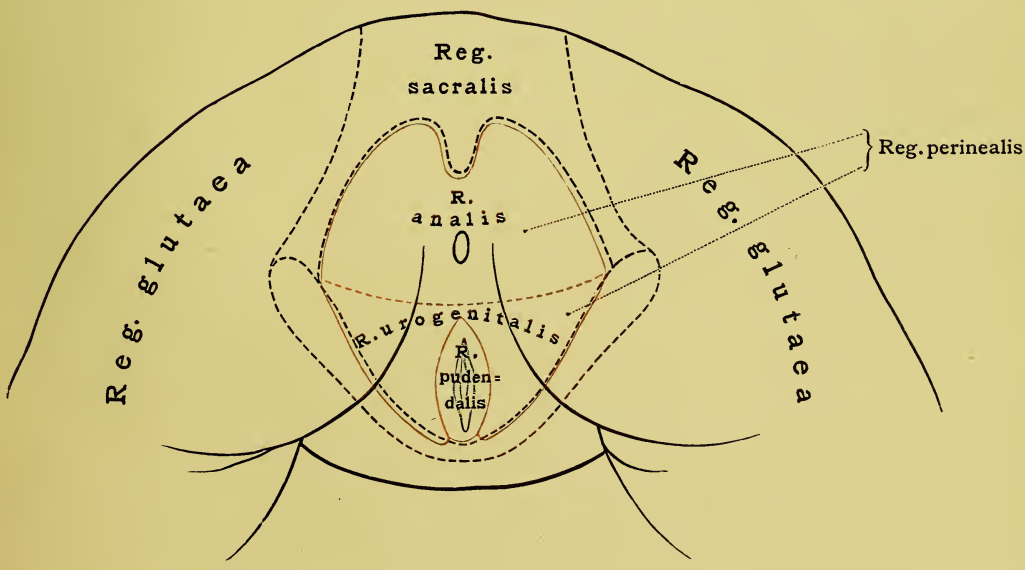

Fig. 5. Weibliche Mittelfleischgegend.

Regio perinealis.

OSTEOLOGIA.

DIE KNOCHENLEHRE.

ALLGEMEINE VERHÄLTNISSE

DER KNOCHEN.

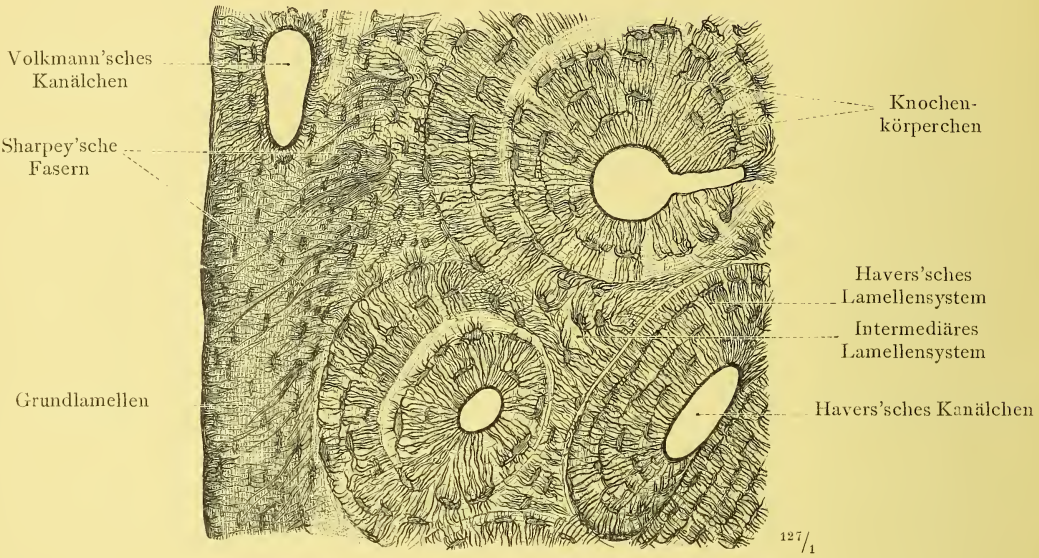

Fig. 6. Theil eines Querschnittes durch einen Röhrenknochen.

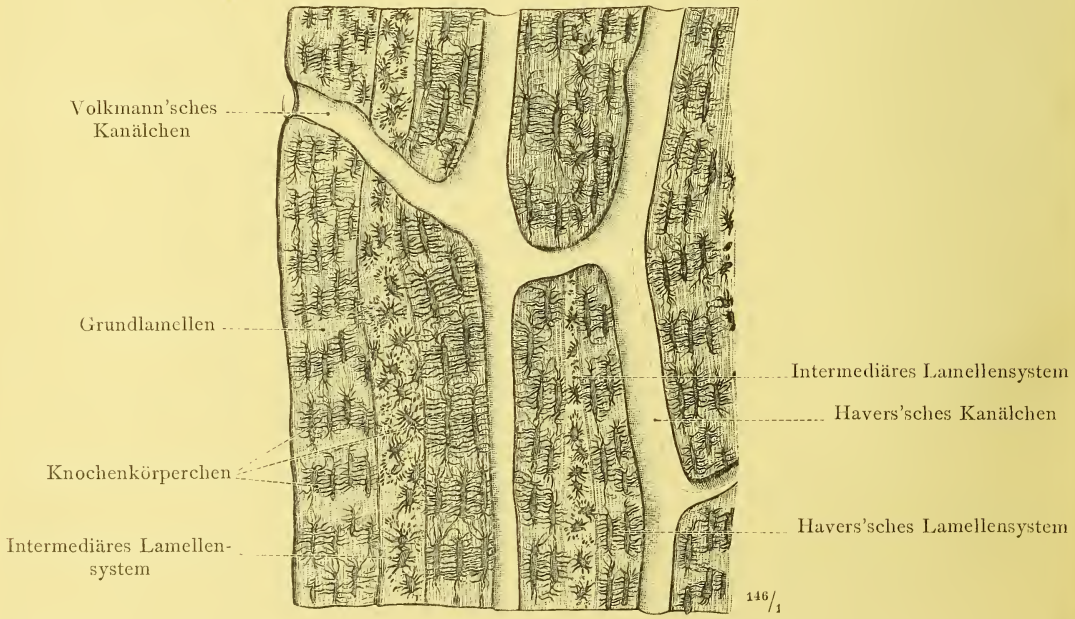

Fig. 7. Theil eines Längsschnittes durch einen Röhrenknochen.

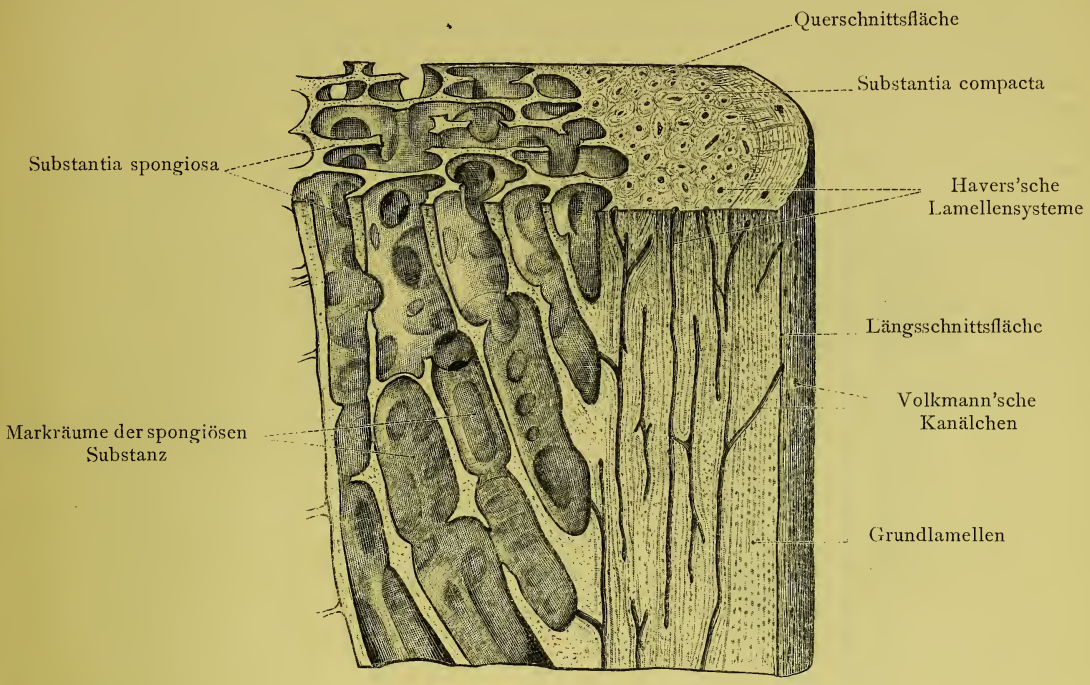

Fig. 8. Schema des Knochenbaues.

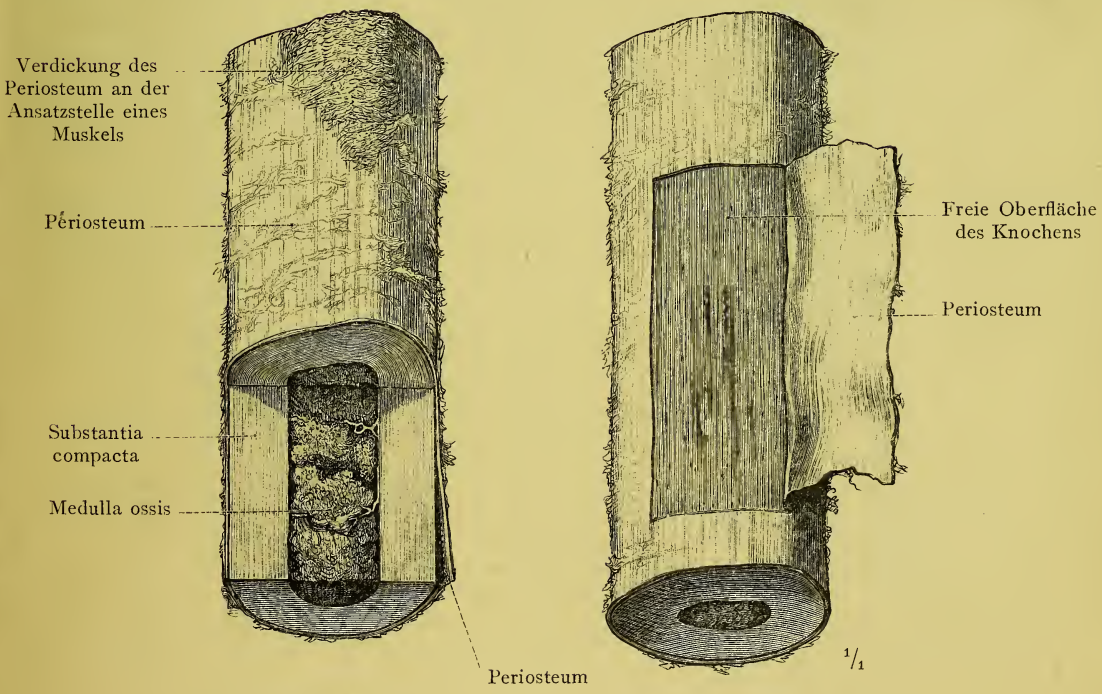

Fig. 9. Ein Theil des Mittelstückes des Oberschenkelbeines mit theilweise abgelöster Beinhaut, Periosteum, und dargestellter Markhöhle, Cavum medullare, mit dem Knochenmark, Medulla ossis.

Periosteum und Medulla ossium, Beinhaut und Knochenmark.

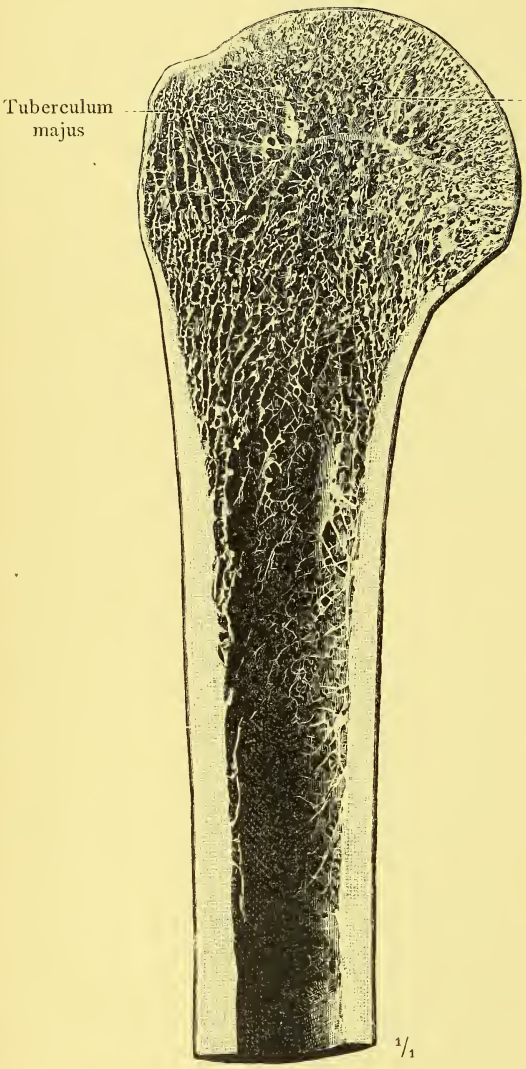

Fig. 10. Proximaler Theil in frontalem Durchschnitt.

Fig. 11. Distaler Theil in sagittalem Durchschnitt.

Humerus, Oberarmbein.

Substantia compacta und Substantia spongiosa ossium,
Compacte und spongiöse Substanz der Knochen.
Ossa longa, lange Knochen.

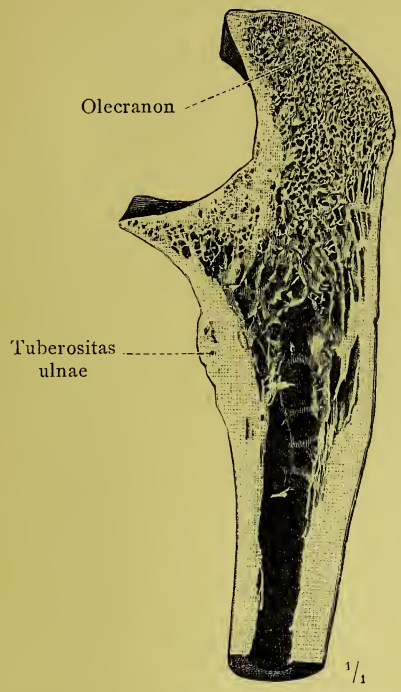

Fig. 12. Proximaler Theil in sagittalem Durchschnitt.

Fig. 13. Distaler Theil in frontalem Durchschnitt.

Ulna, Elle.

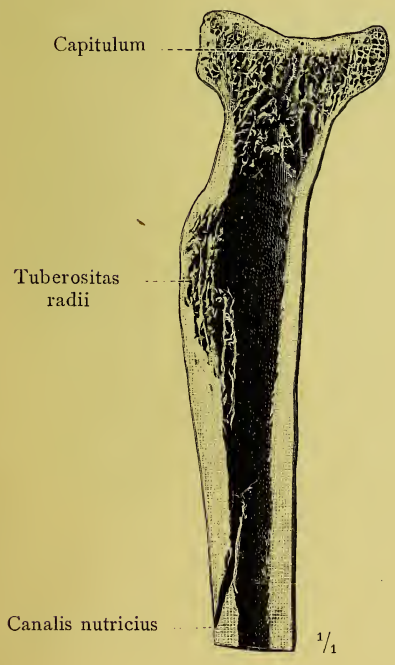

Fig. 14. Proximaler Theil.

Fig. 15. Distaler Theil.

Radius, Speiche.

Substantia compacta und Substantia spongiosa ossium, Compacte und spongiöse Substanz der Knochen.

Ossa longa, lange Knochen.

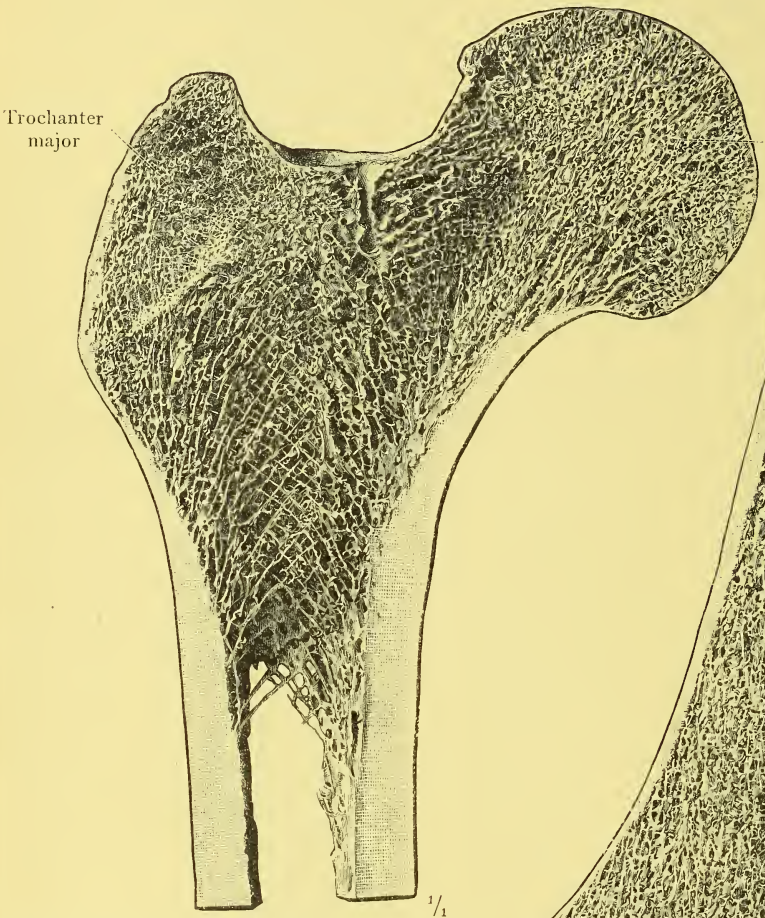

Fig. 16. Proximaler Theil in frontalem Durchschnitt.

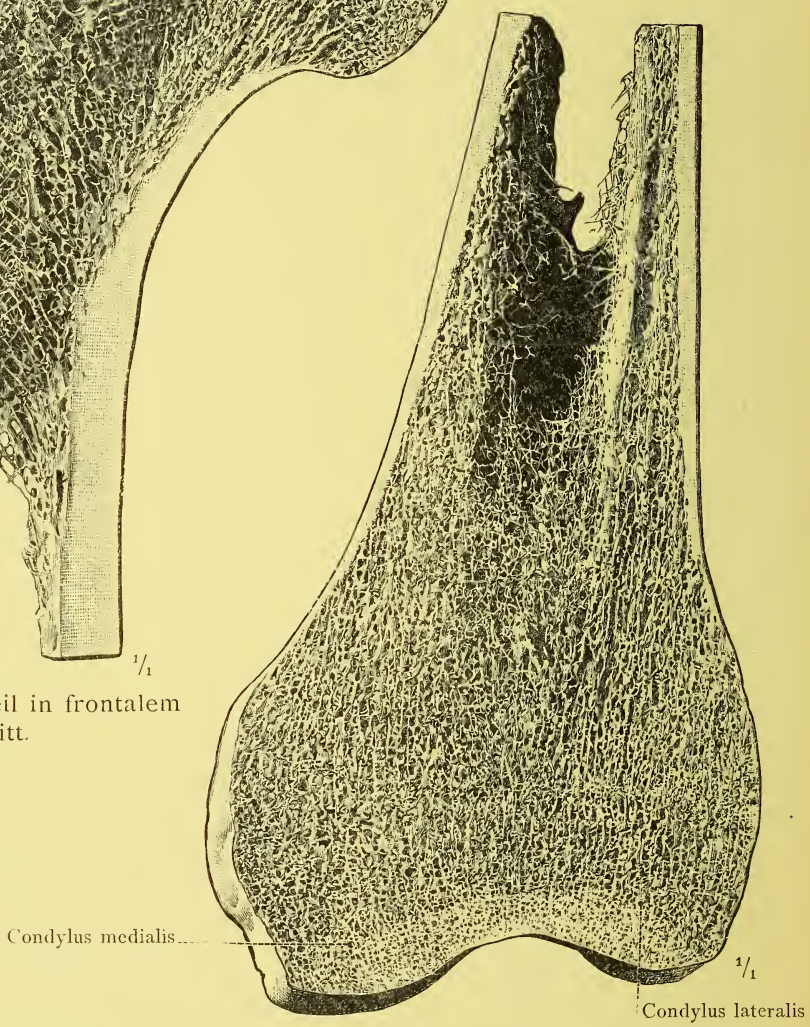

Fig. 17. Distaler Theil in frontalem Durchschnitt.

Femur, Oberschenkelbein.

Substantia compacta und Substantia spongiosa ossium, Compacte und spongiöse Substanz der Knochen.

Ossa longa, lange Knochen.

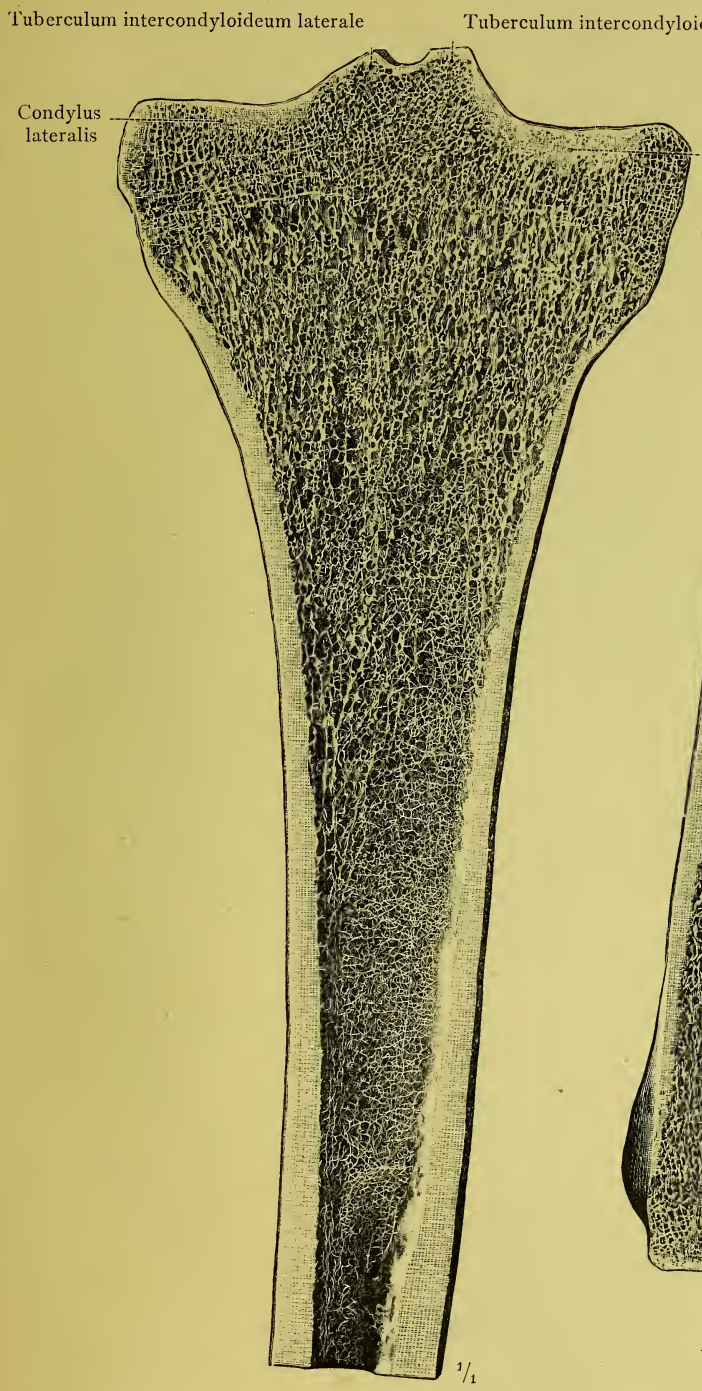

Fig. 18. Proximaler Theil in frontalem Durchschnitt.

Fig. 19. Distaler Theil in frontalem Durchschnitt.

Tibia, Schienbein.

Substantia compacta und Substantia spongiosa ossium,
Compacte und spongiöse Substanz der Knochen.
Ossa longa, lange Knochen.

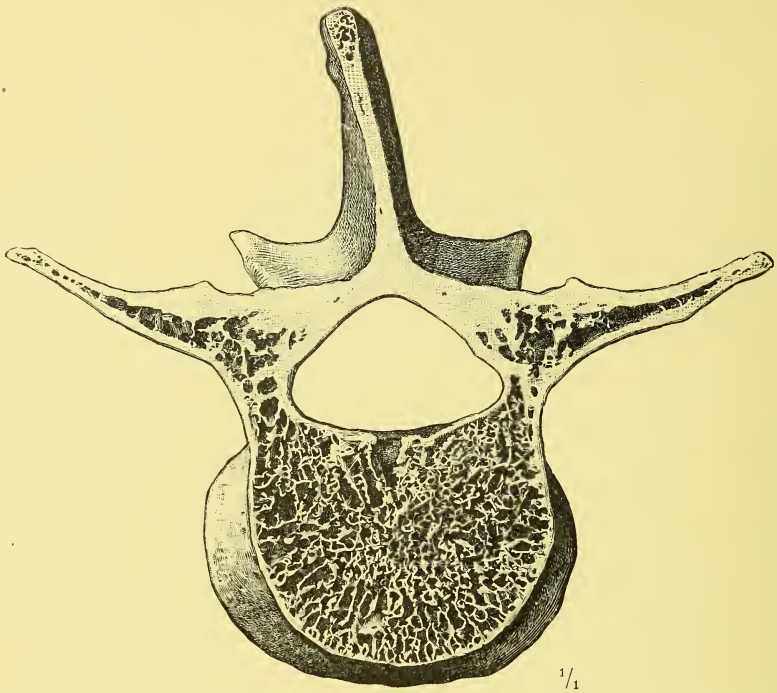

Fig. 20. Vertebra lumbalis III. in horizontalem Durchschnitt.

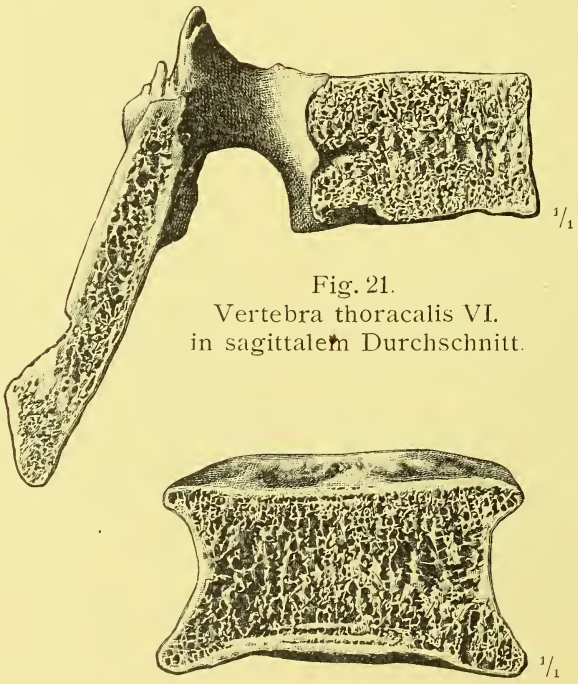

Fig. 21.
Vertebra thoracalis VI.
in sagittalem Durchschnitt.

Fig. 22. Corpus vertebrae lumbalis II. in frontalem Durchschnitt.

Vertebrae, Wirbel.

Substantia compacta und Substantia spongiosa ossium,
Compacte und spongiöse Substanz der Knochen.
Ossa brevia, kurze Knochen.



Fig. 23. Das dritte Keilbein, Os cuneiforme III.

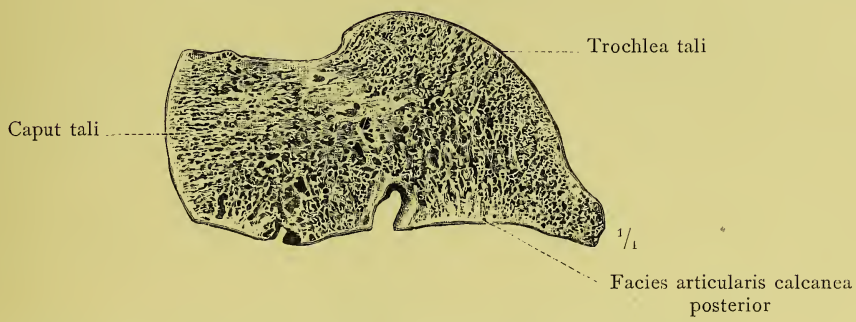

Fig. 24. Das Sprungbein, Talus, in sagittalem Durchschnitt.

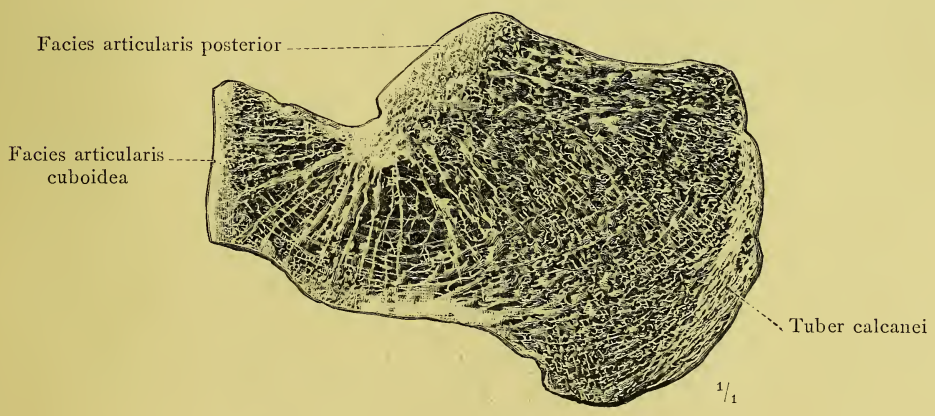

Fig. 25. Das Fersenbein, Calcaneus, in sagittalem Durchschnitt.

Ossa tarsi, Fusswurzelknochen.

Substantia compacta und Substantia spongiosa ossium,
Compacte und spongiöse Substanz der Knochen.
Ossa brevia, kurze Knochen.

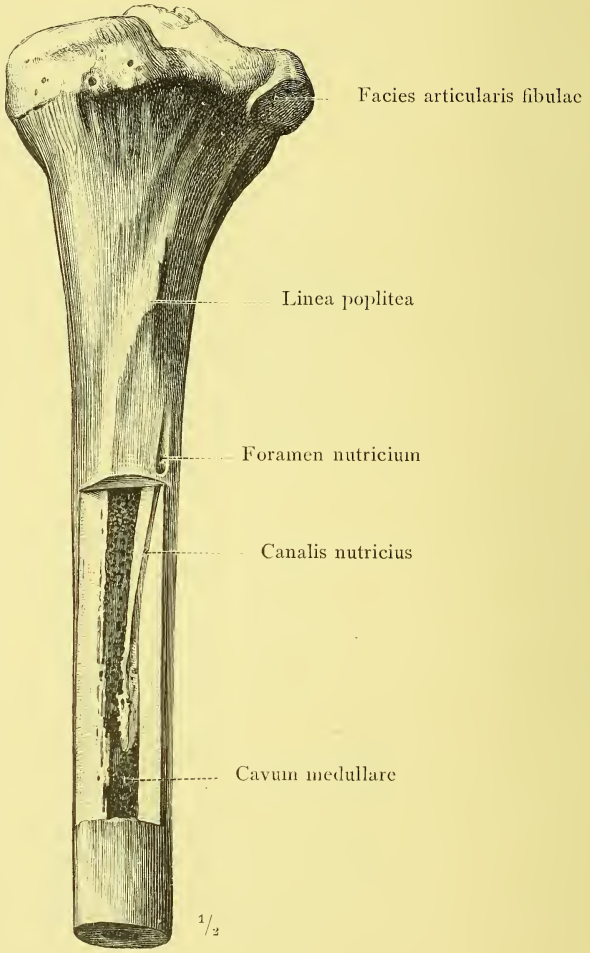

Fig. 26. Foramen nutricium und Canalis nutricius des Schienbeins. Der letztere wurde durch Aussägen eines Theiles des Mittelstückes seiner ganzen Länge nach eröffnet.

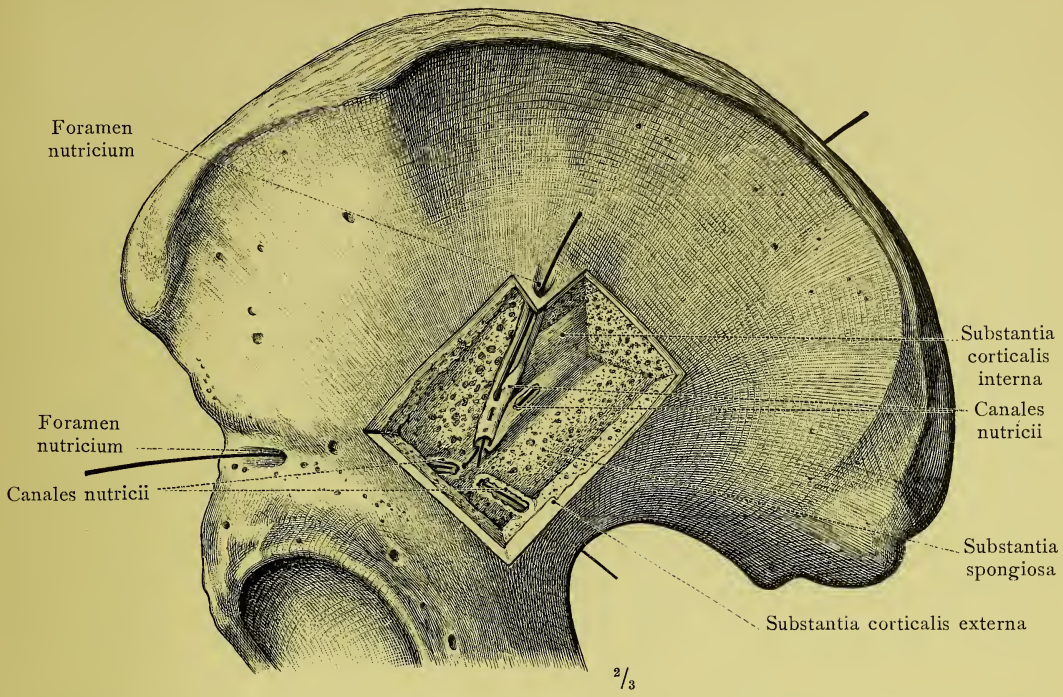

Fig. 27. Os ilium, Darmbein. Aeussere Fläche. Durch Abtragung der äusseren compacten Knochenlamelle und der spongiösen Substanz sind an einem Theile des Knochens die Ernährungskanäle dargestellt worden. Die an der rechten Seite oben und unten vorstehenden Sonden deuten an, dass die betreffenden Ernährungskanäle an der dem Beschauer abgewendeten inneren Fläche des Knochens ausmünden.

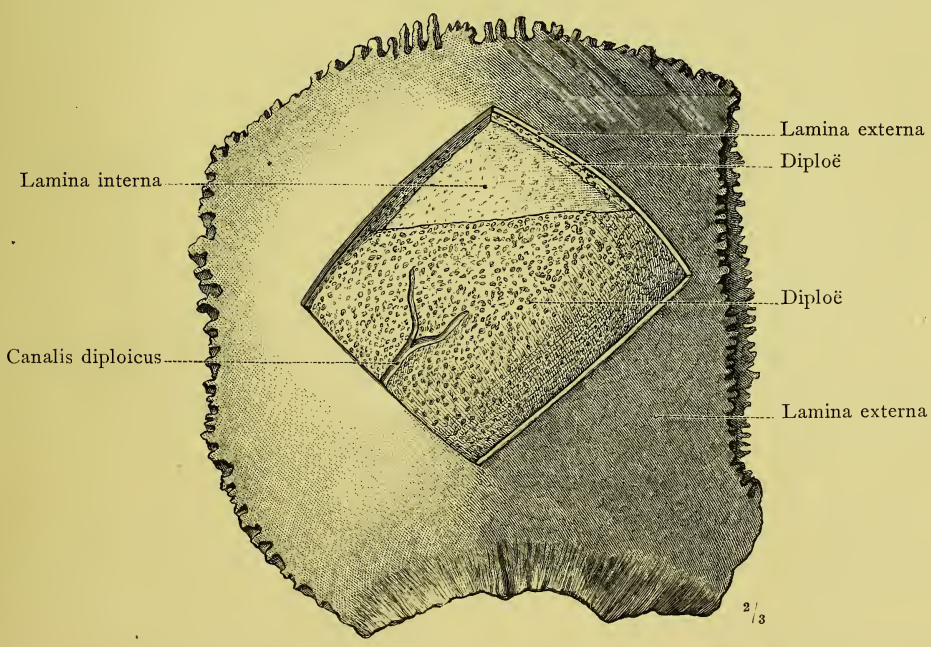

Fig. 28. Os parietale, Scheitelbein. Aeussere Fläche. Darstellung der Diploë und der inneren kompakten Knochentafel von aussen her.

Substantia compacta, Substantia spongiosa und Canales nutricii.

Ossa plana, platte Knochen.

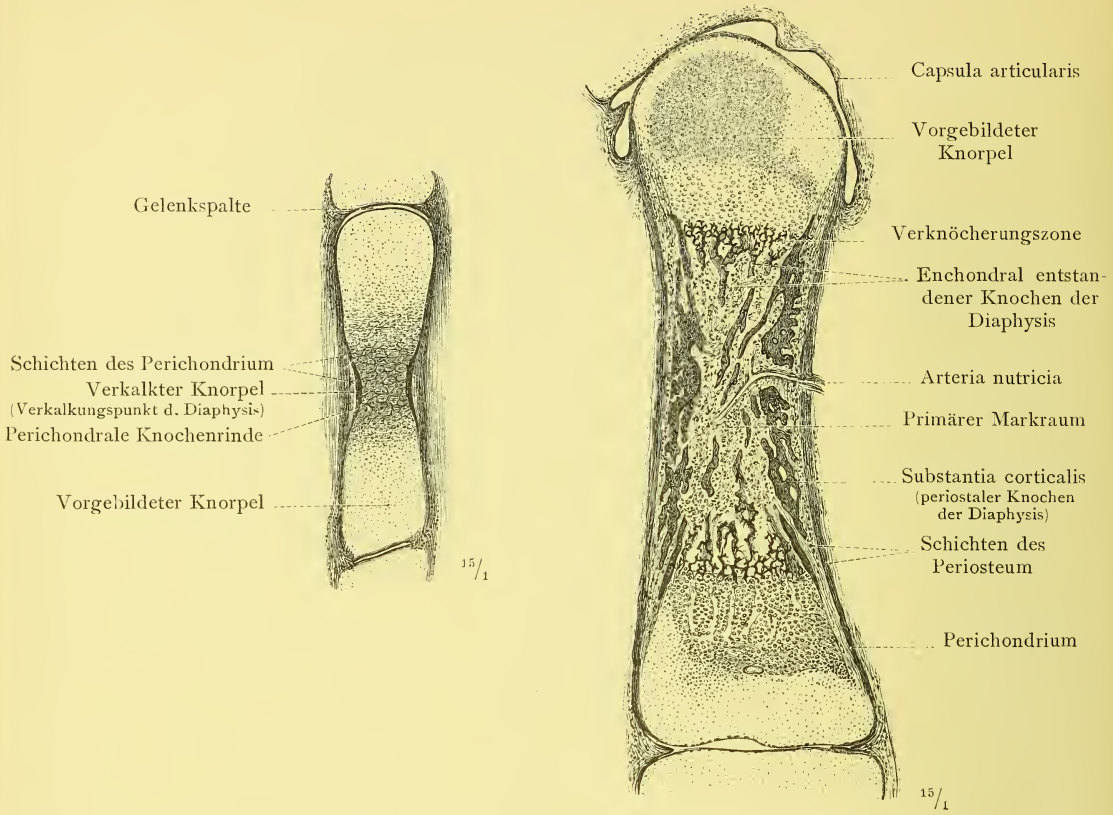

Fig. 29 und 30. Bildung der Diaphysis langer Knochen in knorpeliger Grundlage, an Längsdurchschnitten von Phalangen menschlicher Embryonen dargestellt.

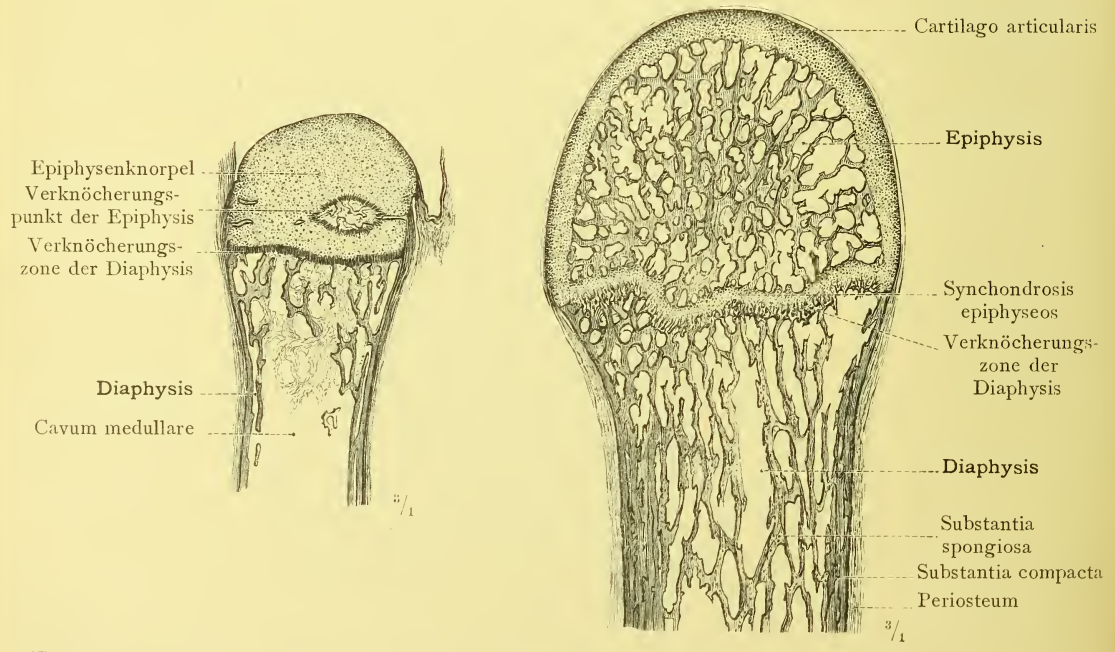

Fig. 31 und 32. Bildung der Epiphysis langer Knochen in knorpeliger Grundlage, an Längsdurchschnitten des distalen Theiles vom Mittelhandknochen dargestellt.

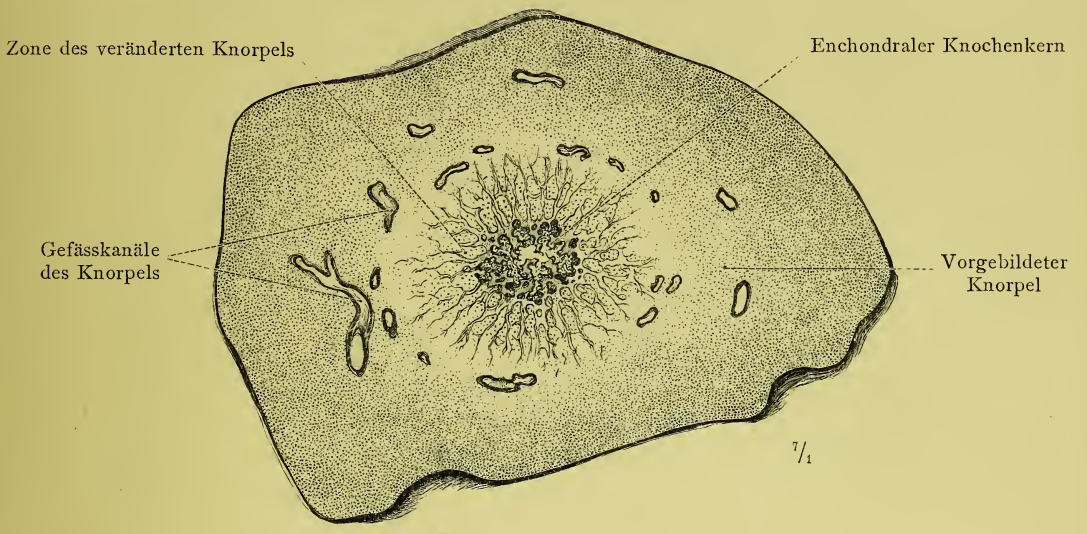

Fig. 33. Bildung kurzer Knochen in knorpeliger Grundlage.
(Durchschnitt durch das Os cuboideum eines neugeborenen Kindes.)

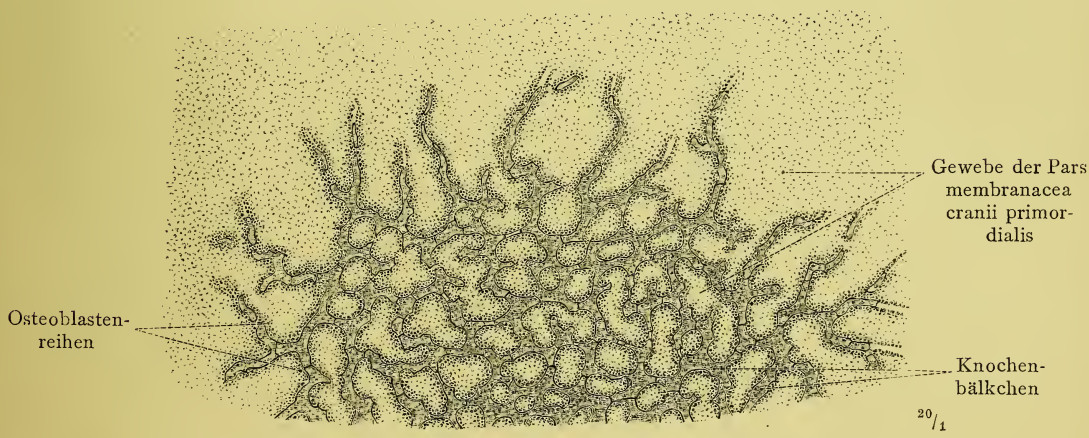

Fig. 34. Entwicklung der Knochen des Schädeldaches in häutiger Grundlage (Belegknochen).
(Obere Hälfte des Os parietale eines menschlichen Embryo aus der 11. Woche.)

SKELETON TRUNCI.

DAS SKELET DES RUMPFES.

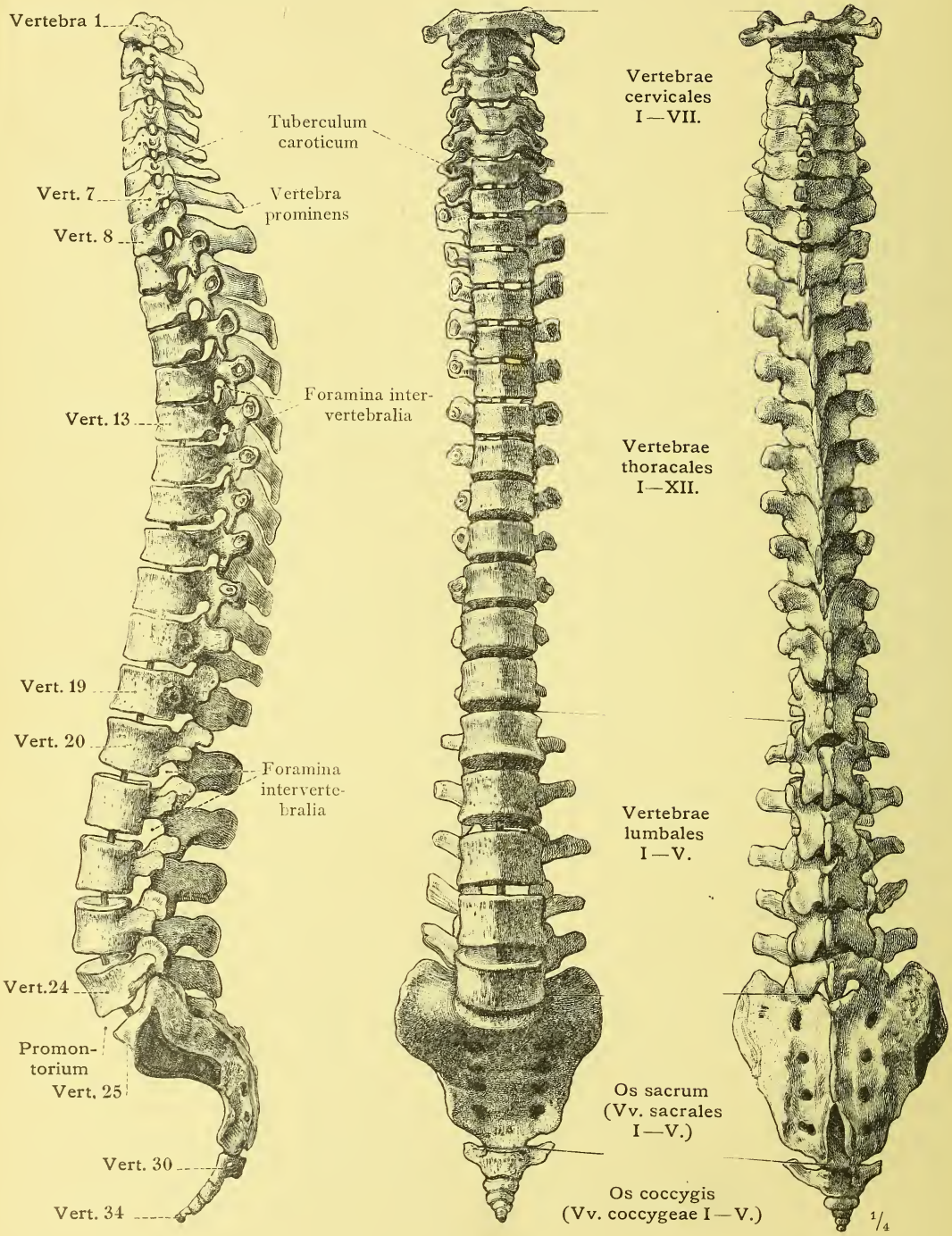

Fig. 35. Ansicht von der linken Seite.

Fig. 36. Ansicht von vorne.

Fig. 37. Ansicht von hinten.

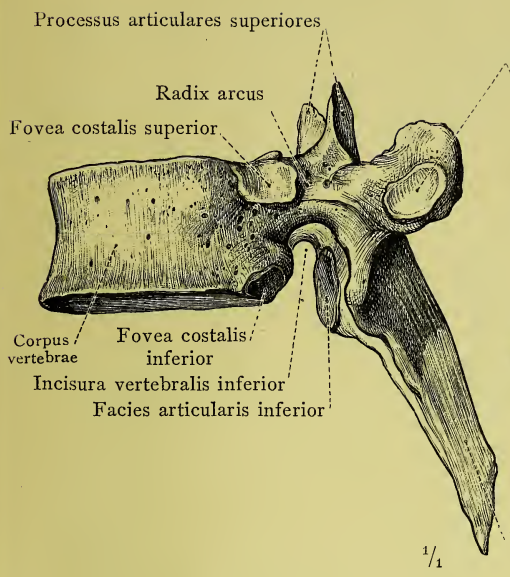

Fig. 38. Ansicht von der linken Seite.

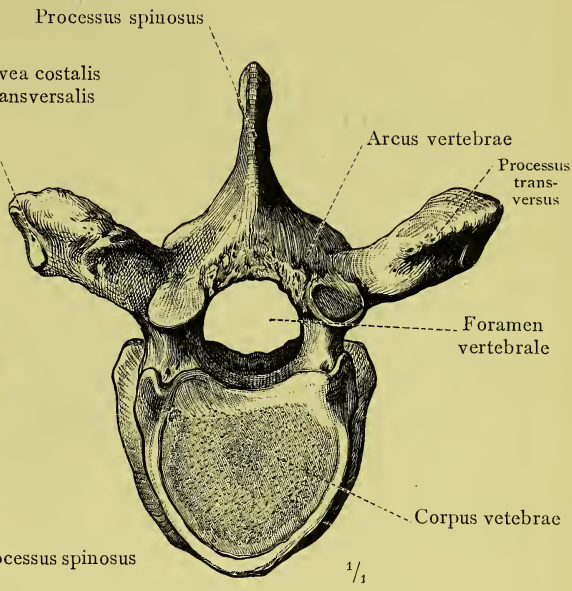

Fig. 39. Ansicht von oben.

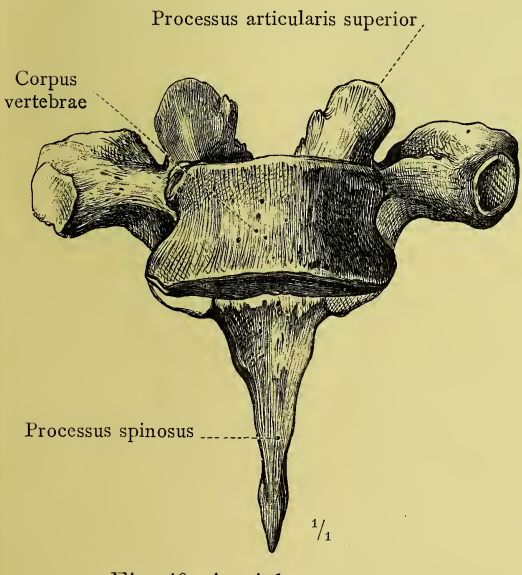

Fig. 40. Ansicht von vorne.

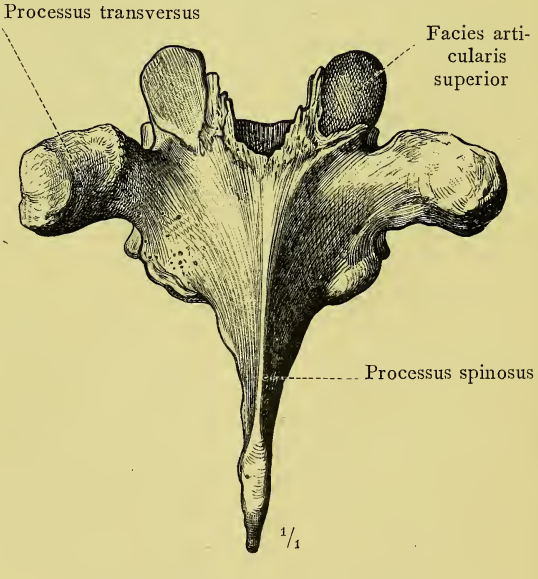

Fig. 41. Ansicht von hinten.

Vertebra thoracalis VI., sechster Brustwirbel.

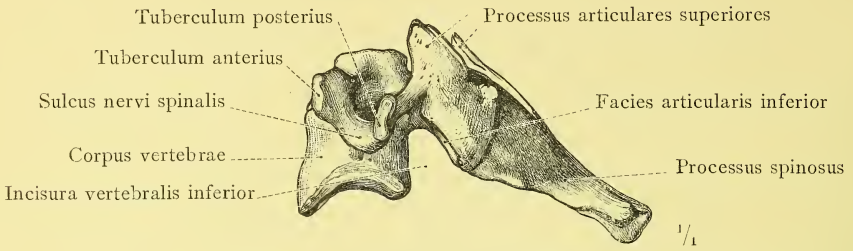

Fig. 42. Ansicht von der linken Seite.

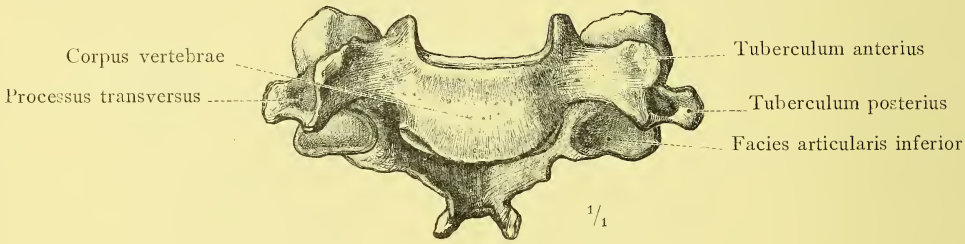

Fig. 43. Ansicht von vorne.

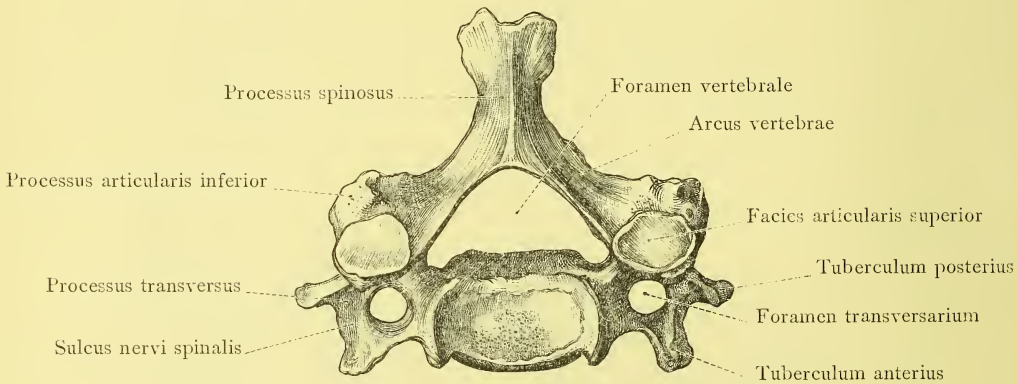

Fig. 44. Ansicht von oben.

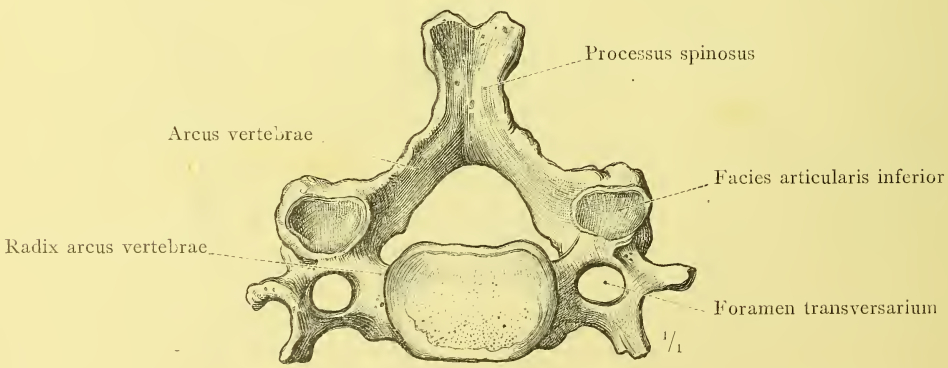

Fig. 45. Ansicht von unten.

Vertebra cervicalis V., fünfter Halswirbel.

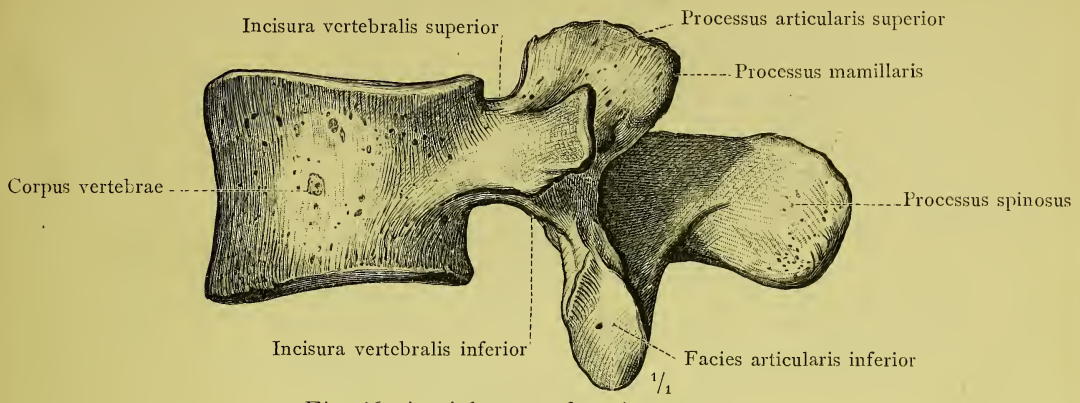

Fig. 46. Ansicht von der linken Seite.

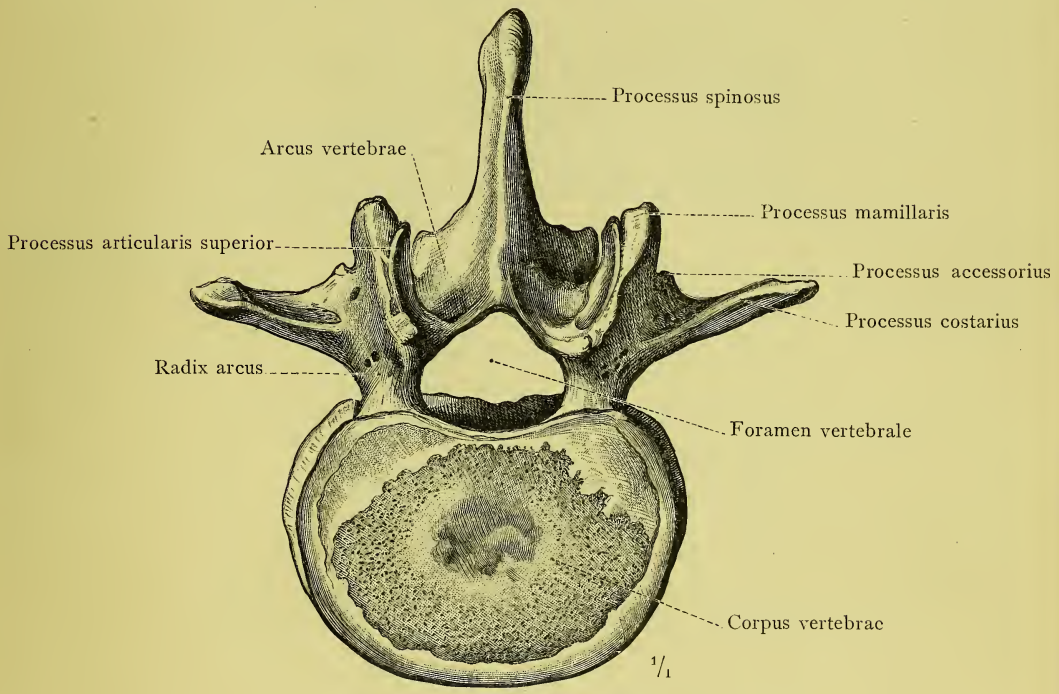

Fig. 47. Ansicht von oben.

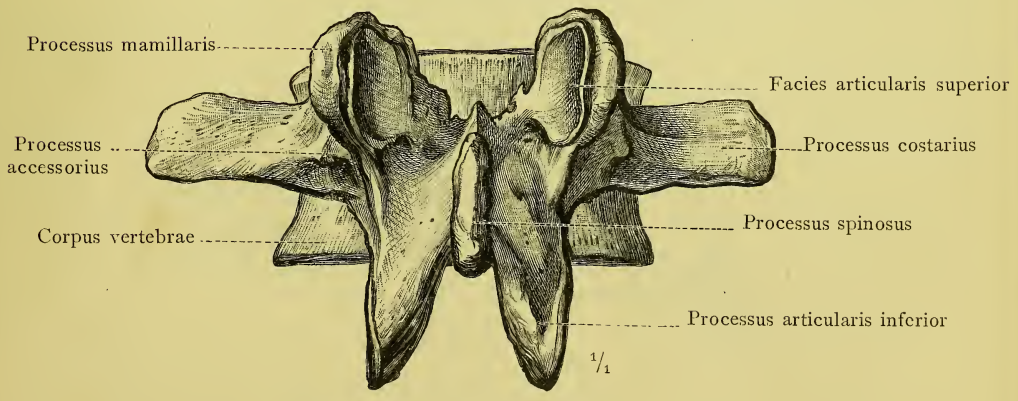

Fig. 48. Ansicht von hinten.

Vertebra lumbalis II., zweiter Lendenwirbel.

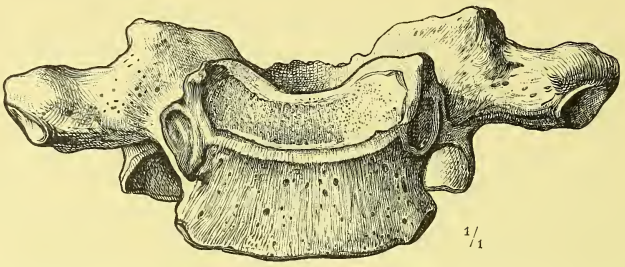

Fig. 49. Vertebra thoracalis I., erster Brustwirbel. Ansicht von vorne.

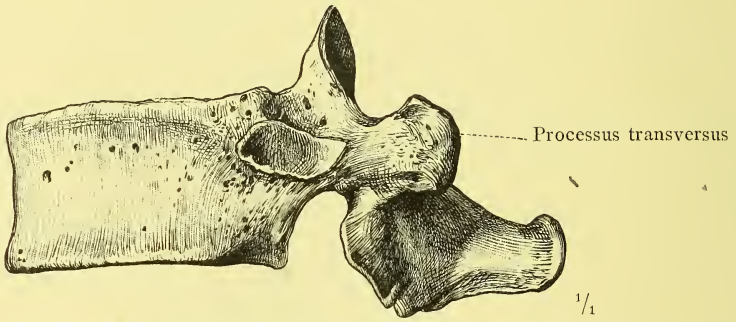

Fig. 50. Vertebra thoracalis XI., elfter Brustwirbel. Ansicht von der linken Seite.

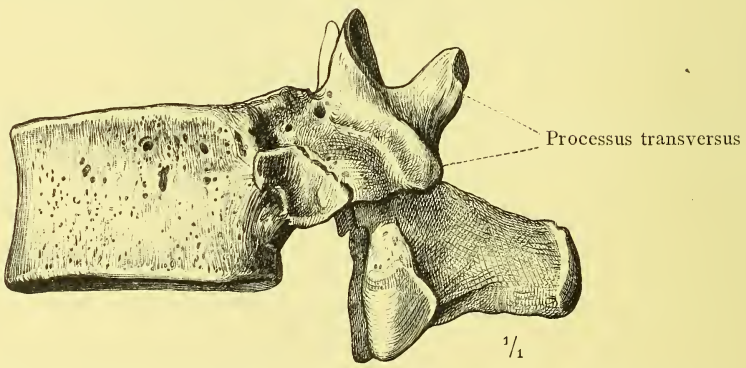

Fig. 51. Vertebra thoracalis XII., zwölfter Brustwirbel. Ansicht von der linken Seite.

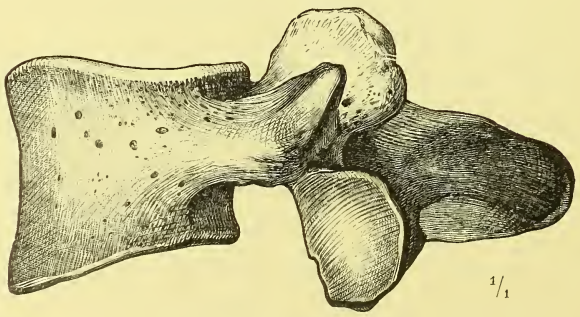

Fig. 52. Vertebra lumbalis V., fünfter Lendenwirbel. Ansicht von der linken Seite.
Uebergangswirbel der Brust- und Lendengegend.

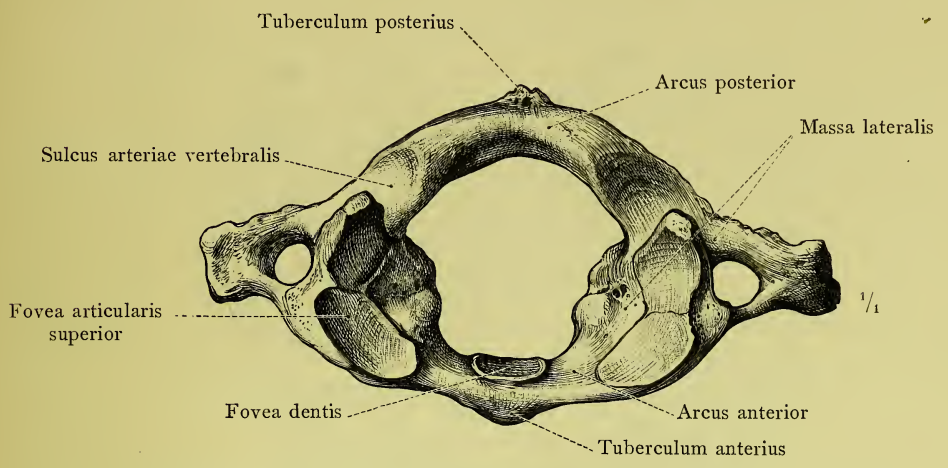

Fig. 53. Atlas, Träger. Erster Halswirbel. Ansicht von oben.

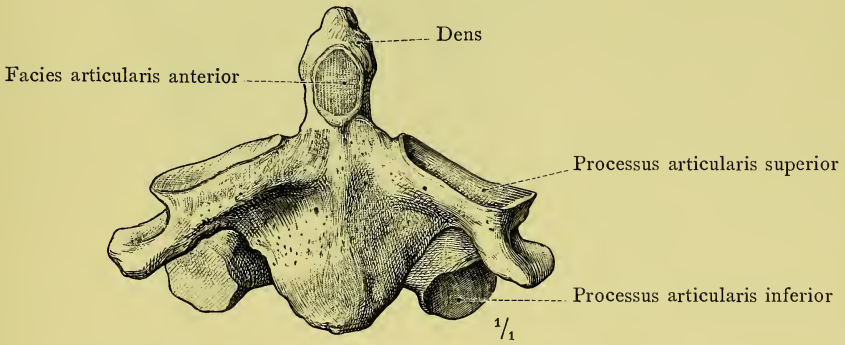

Fig. 54. Epistropheus, Dreher. Zweiter Halswirbel. Ansicht von vorne.

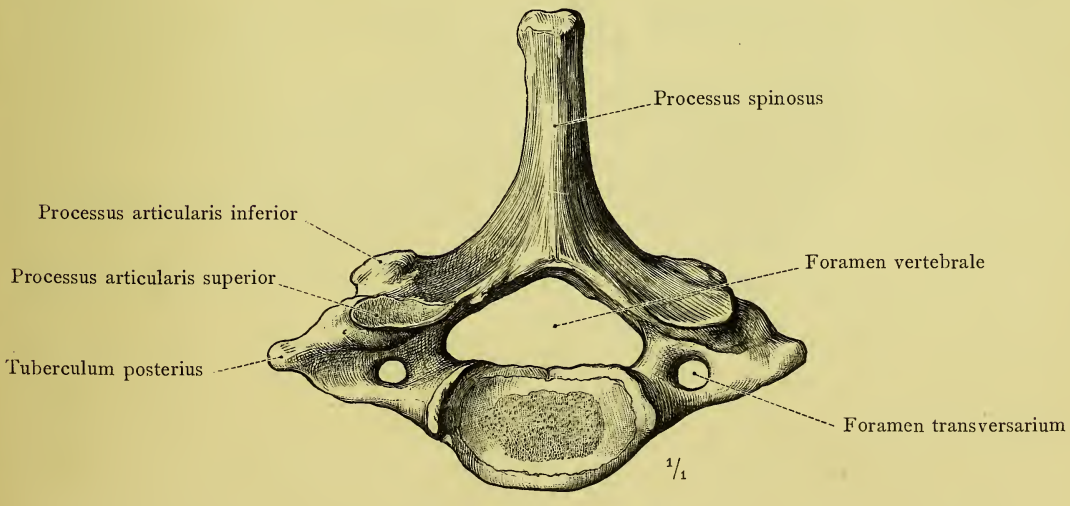

Fig. 55. Vertebra cervicalis VII., siebenter Halswirbel. Ansicht von oben.

Die atypischen Halswirbel.

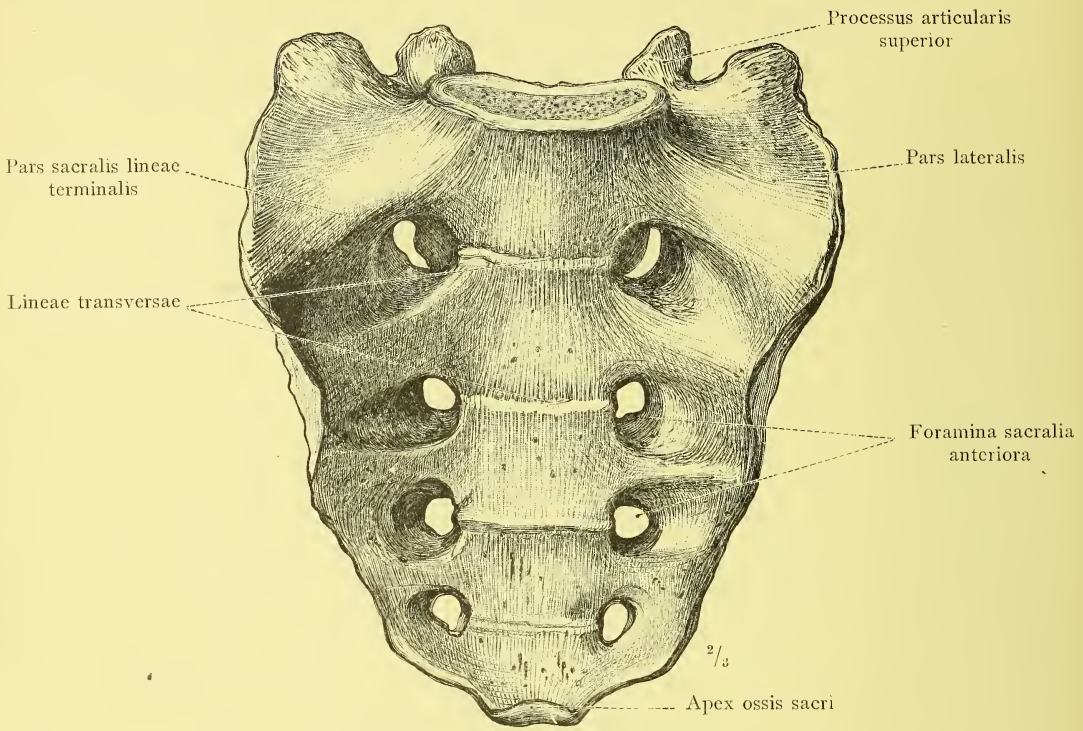

Fig. 56. Männliches Kreuzbein in der Ansicht von vorne (Facies pelvina).

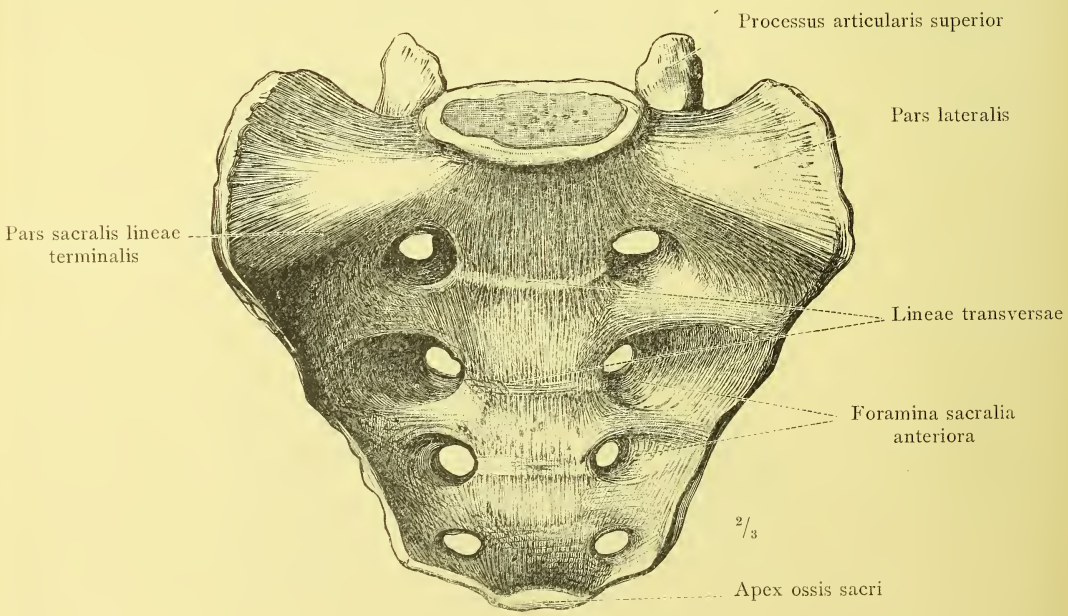

Fig. 57. Weibliches Kreuzbein in der Ansicht von vorne (Facies pelvina).

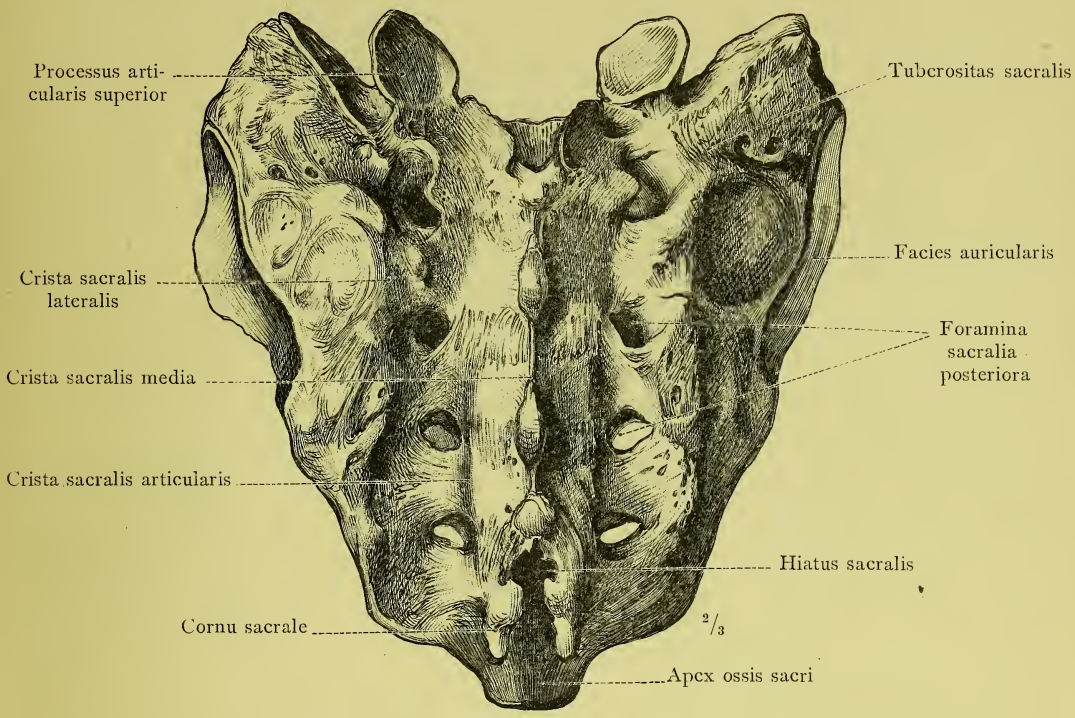

Fig. 58. Männliches Kreuzbein in der Ansicht von hinten (Facies dorsalis).

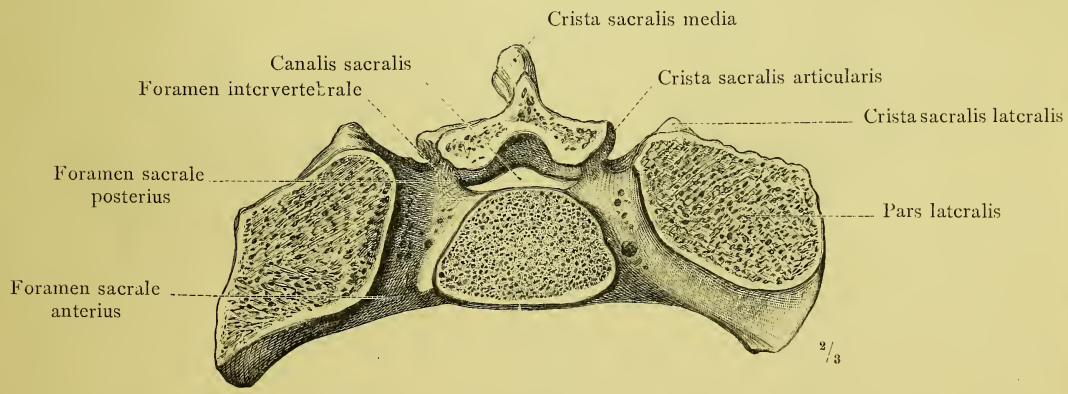

Fig. 59. Horizontaler Durchschnitt durch das Kreuzbein in der Höhe der Foramina sacralia I.

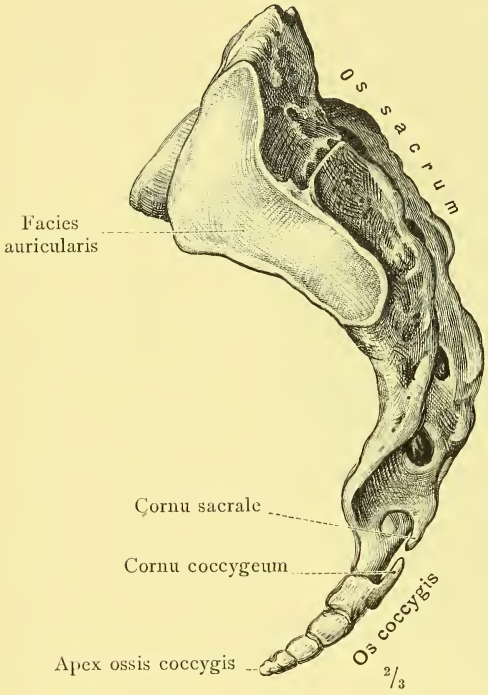

Fig. 60. Kreuz- und Steissbein in der Ansicht von der linken Seite.

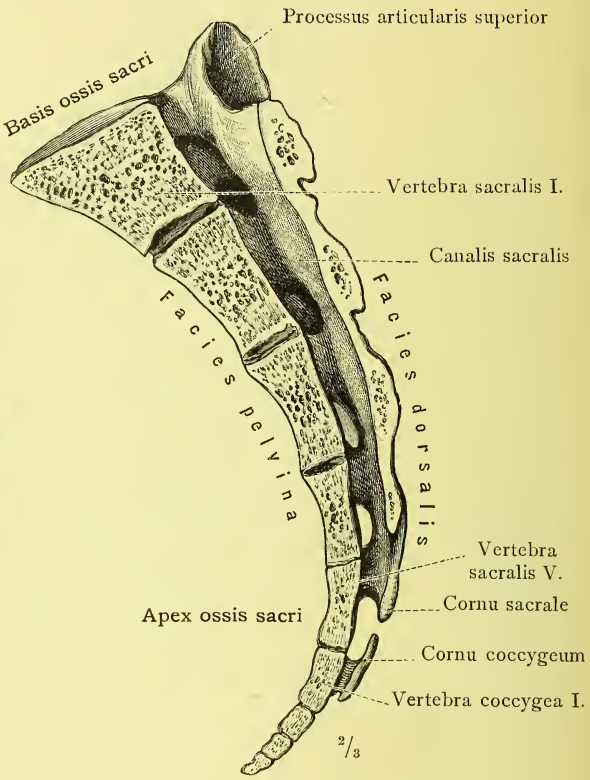

Fig. 61. Kreuz- und Steissbein in sagittalem Durchschnitt.

Fig. 62. Steissbein in der Ansicht von vorne.

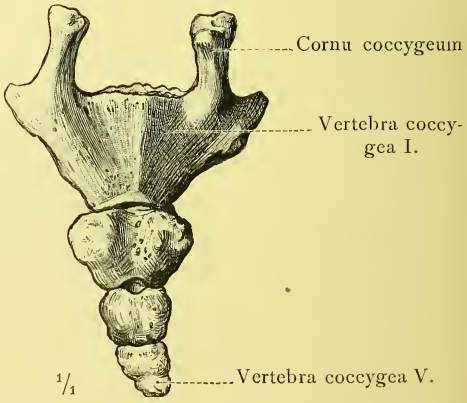

Fig. 63. Steissbein in der Ansicht von hinten.

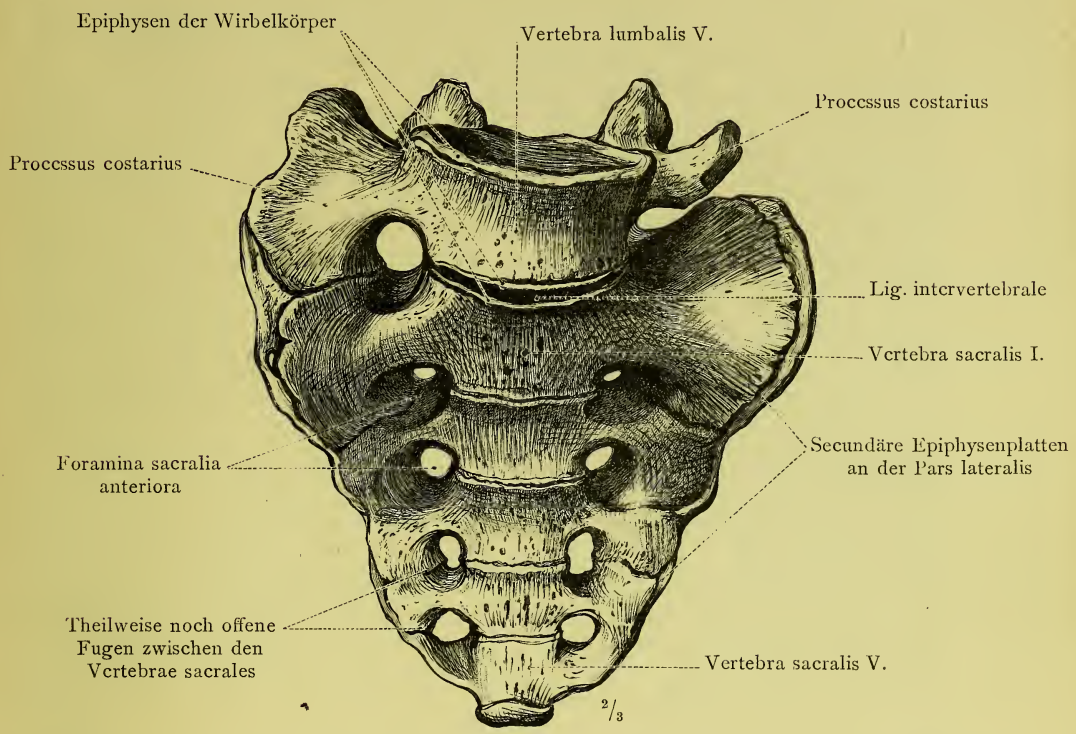

Fig. 64. Einseitige Assimilation und beginnende Verschmelzung des 5. Lendenwirbels mit dem Kreuzbein. Von einem 17 Jahre alten Knaben. Ansicht von vorne.

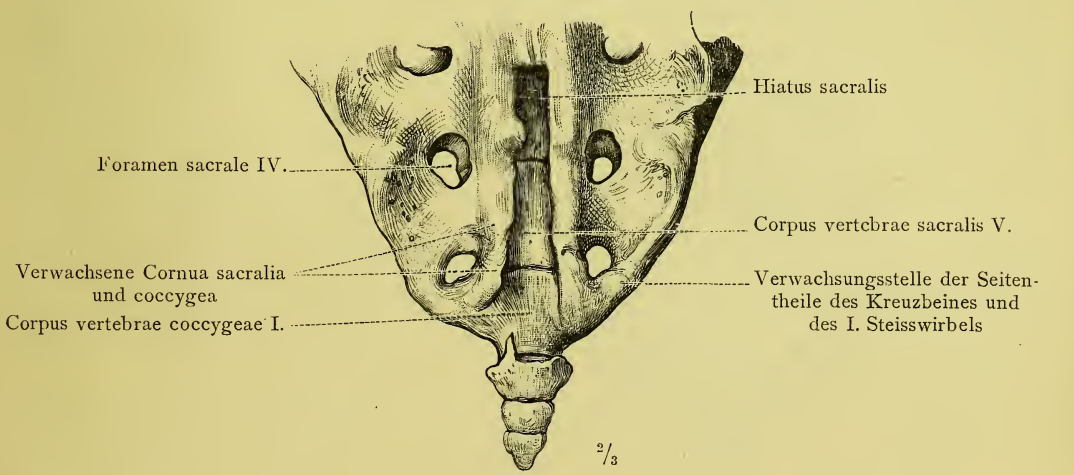

Fig. 65. Verschmelzung des Kreuzbeines mit dem Steissbein. Von einem 40 Jahre alten Mann. Ansicht von hinten.

Anomale Verbindungen des Kreuzbeines.

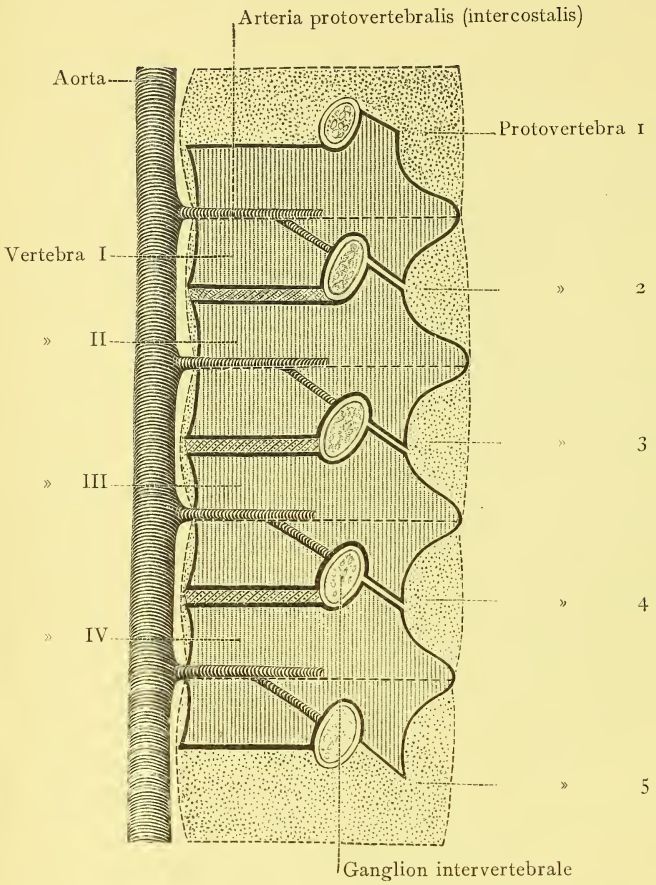

Fig. 66. Schema für die Beziehungen der Urwirbel (Protovertebrae) zu den Wirbeln *(V. v. Ebner)*.

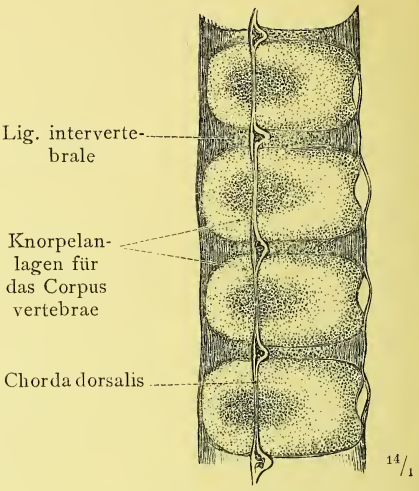

Fig. 67. Knorpelanlagen der Wirbelkörper.
Aus einem sagittalen Durchschnitt durch die Wirbelsäule eines menschlichen Embryo aus der 10. Woche.
(5·6 Cm. Körperlänge.)

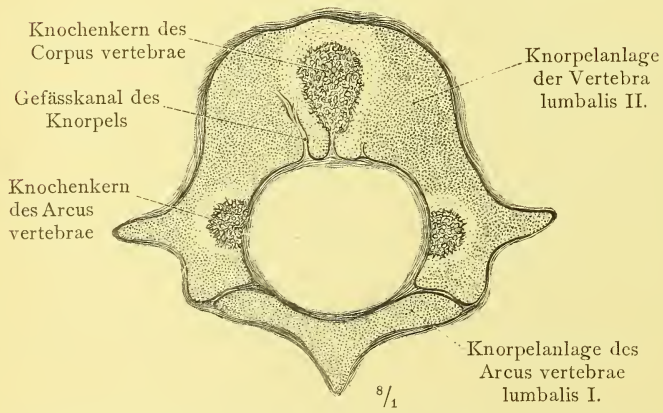

Fig. 69. Die drei Verknöcherungspunkte des Wirbels.
Horizontaler Durchschnitt durch den zweiten und einen Theil des ersten Lendenwirbel eines menschlichen Embryo aus dem Anfang des 5. Monates
(13·8 Cm. Körperlänge).

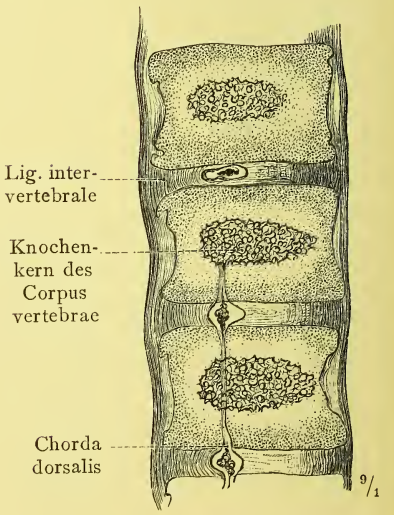

Fig. 68. Verknöcherungspunkte der Wirbelkörper.
Aus einem sagittalen Durchschnitt durch die Wirbelsäule eines menschlichen Embryo aus dem 4. Monat.
(10·5 Cm. Körperlänge.)

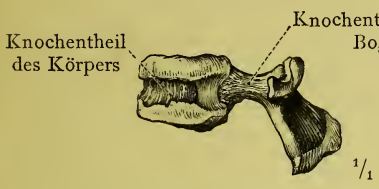

Fig. 70. Vertebra lumbalis I. des neugeborenen Kindes.

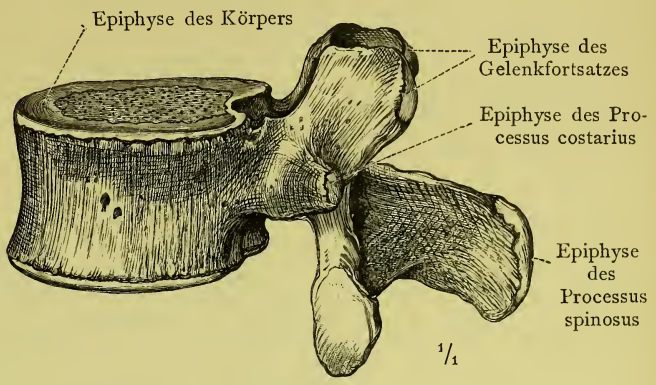

Fig. 71. Vertebra lumbalis I. im 18. Lebensjahre.

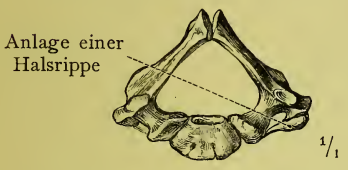

Fig. 72. Vertebra cervicalis VII. des neugeborenen Kindes.

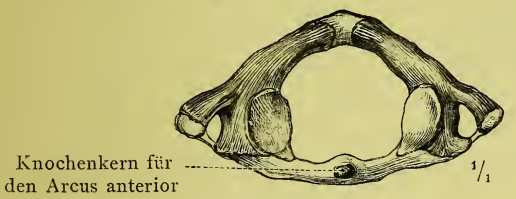

Fig. 73. Atlas

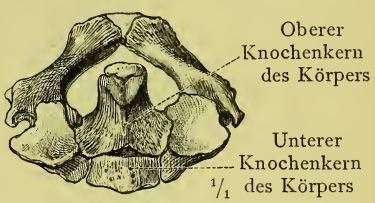

Fig. 74. Epistropheus

am Ende des 1. Lebensjahres.

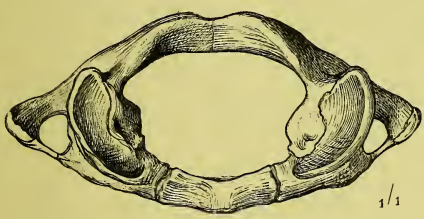

Fig. 75. Atlas

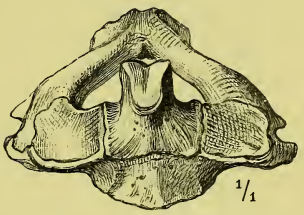

Fig. 76. Epistropheus

im 4. Lebensjahre.

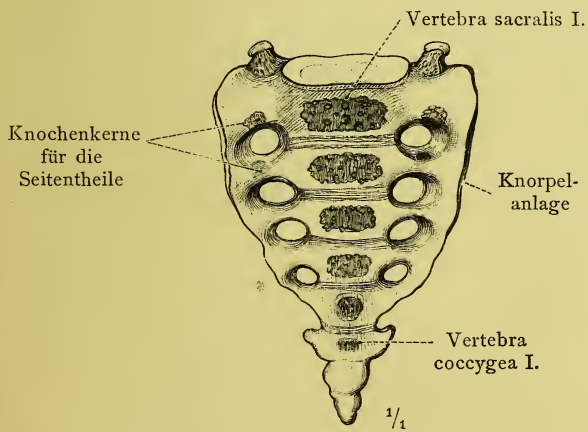

Fig. 77. Ansicht von vorne.

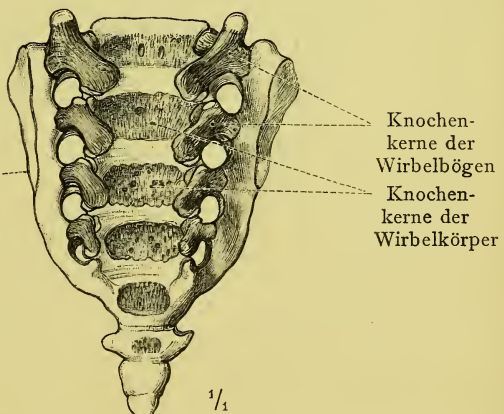

Fig. 78. Ansicht von hinten.

Verknöcherungspunkte im Kreuzbein und Steissbein eines 2 Monate alten Kindes.

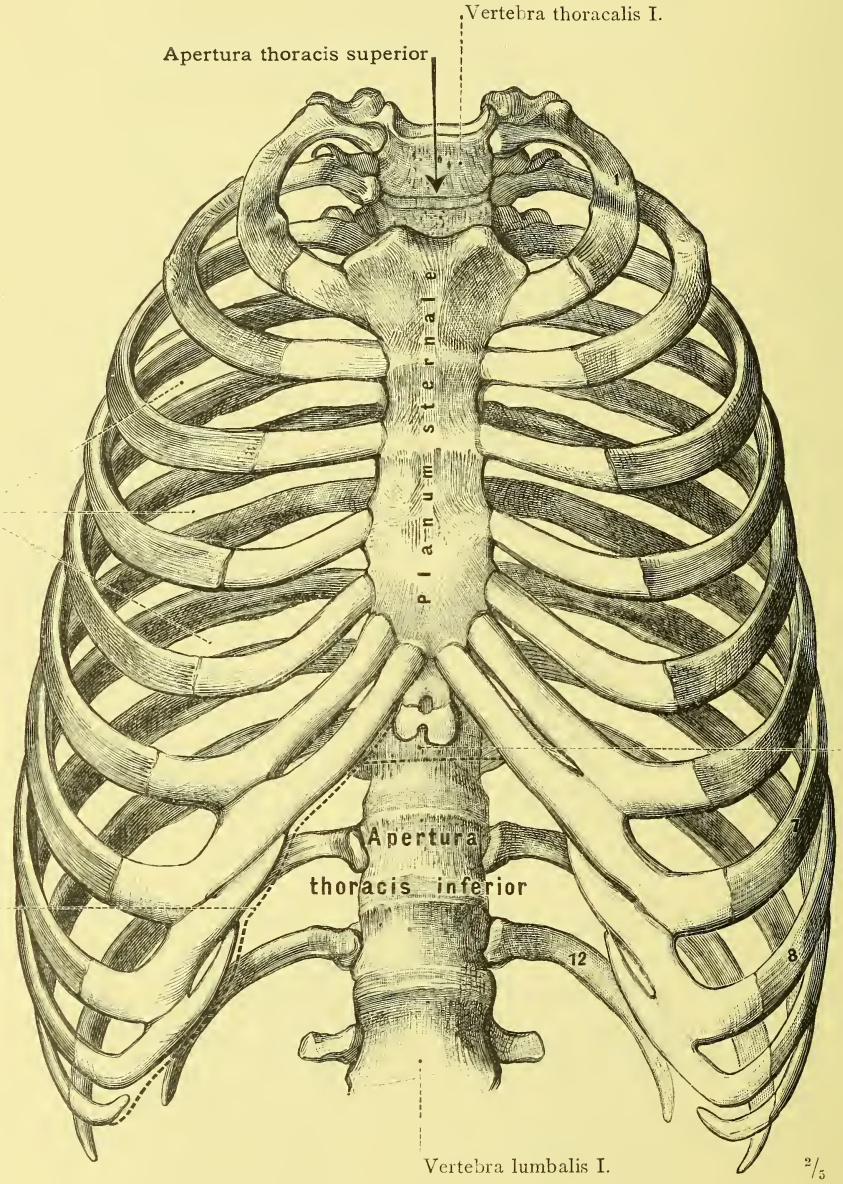

(1—7 Costae verae. 8—12 Costae spuriae.)

Fig. 79. Der Brustkorb in der Ansicht von vorne.

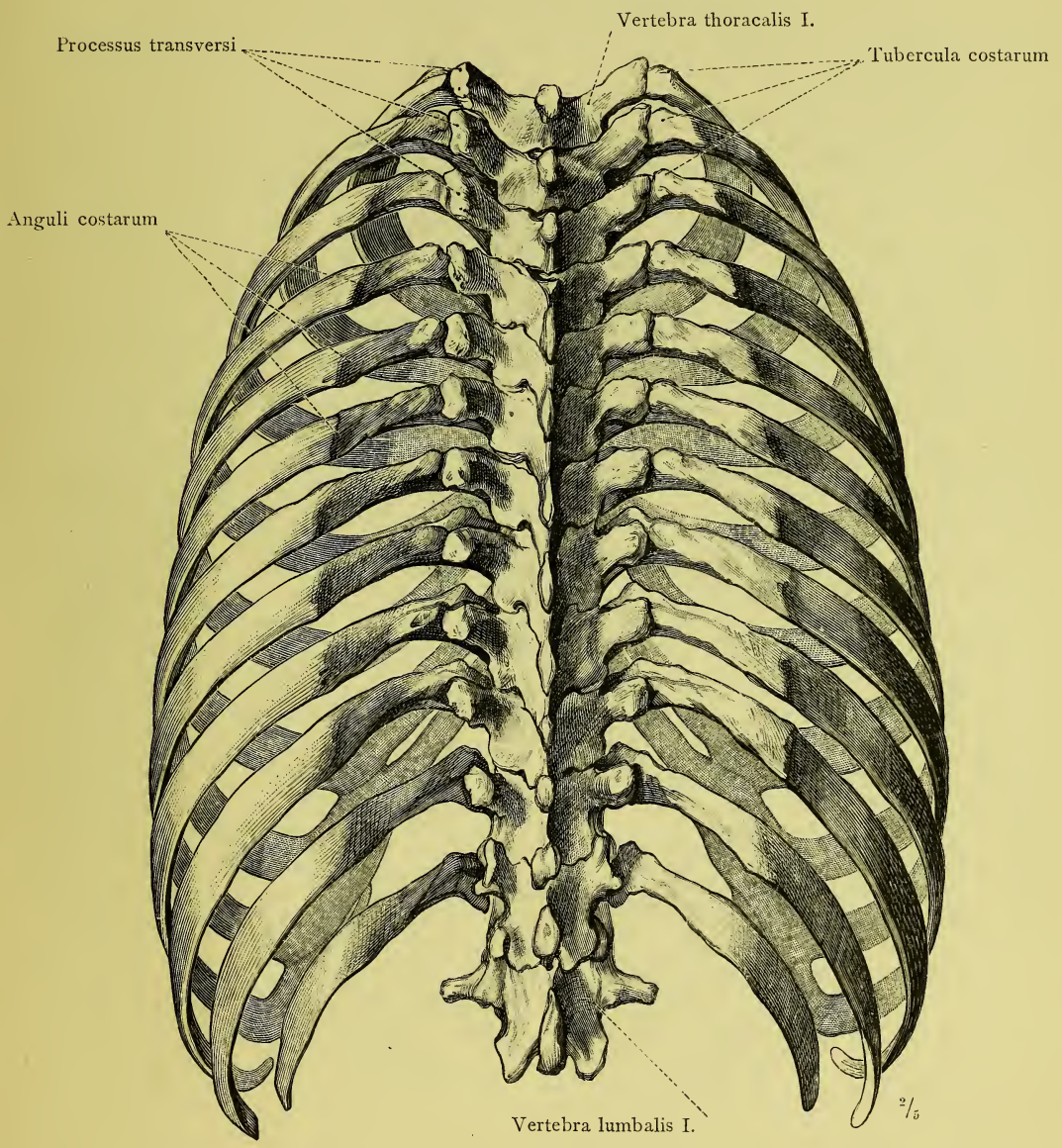

Fig. 80. Der Brustkorb in der Ansicht von der Rückseite.

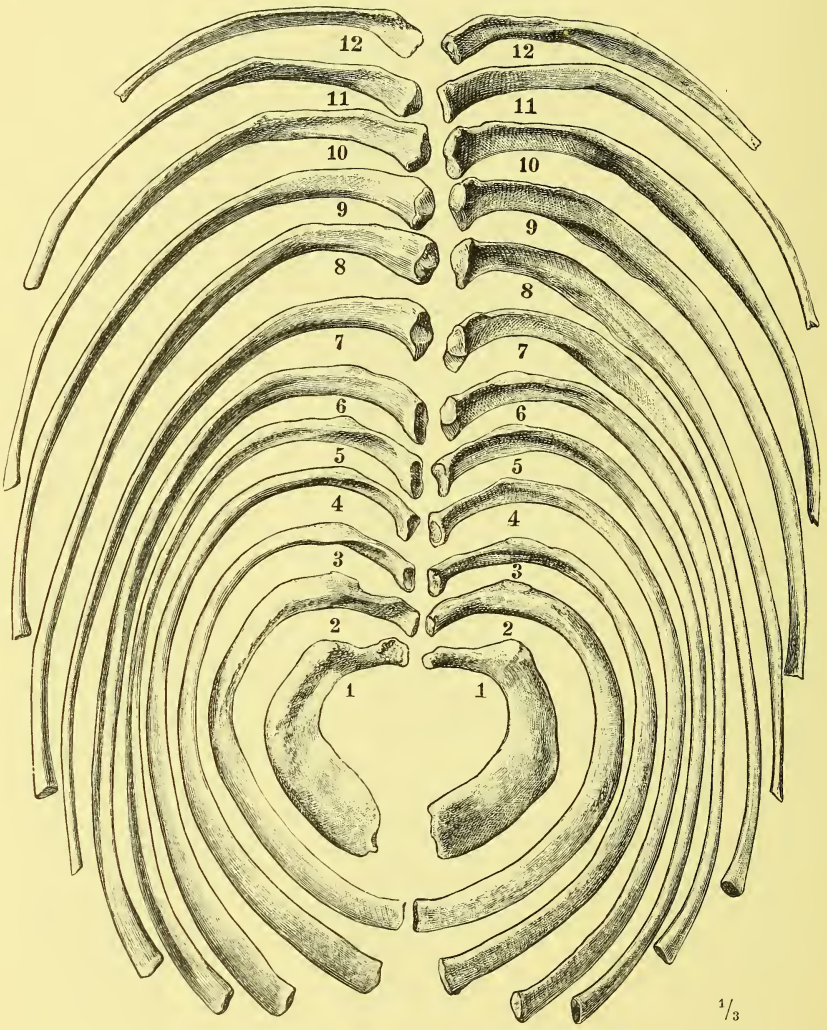

Fig. 81. Die zwölf Paare der Rippenknochen.

Ossa costalia, Rippenknochen.

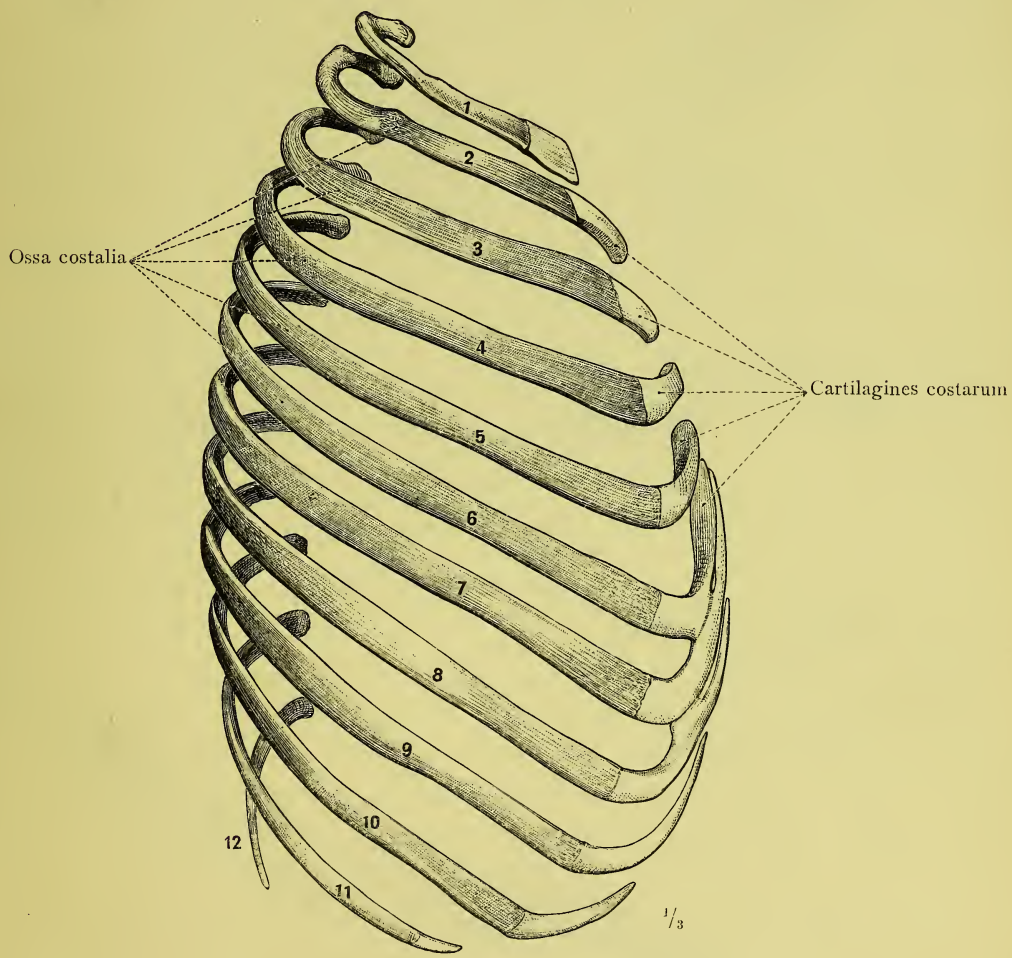

Fig. 82. Die zwölf Rippen der rechten Seite in ihrer natürlichen Lage.

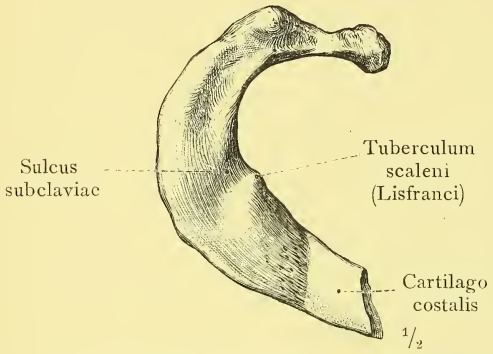

Fig. 83. Erste (rechte) Rippe in der Ansicht von oben.

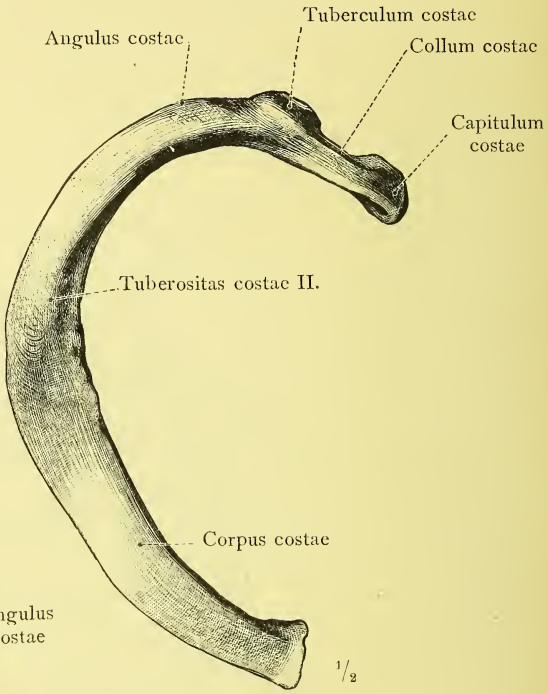

Fig. 84. Zweite (rechte) Rippe in der Ansicht von oben.

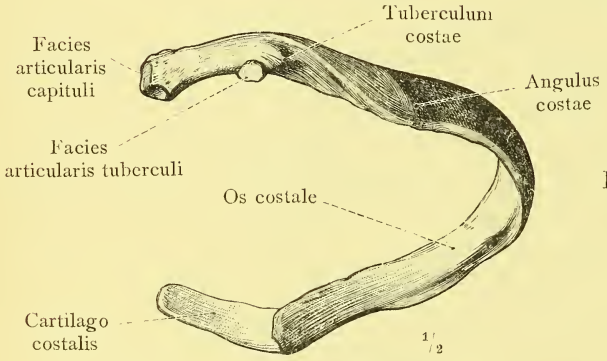

Fig. 85. Vierte (rechte) Rippe in der Ansicht von hinten.

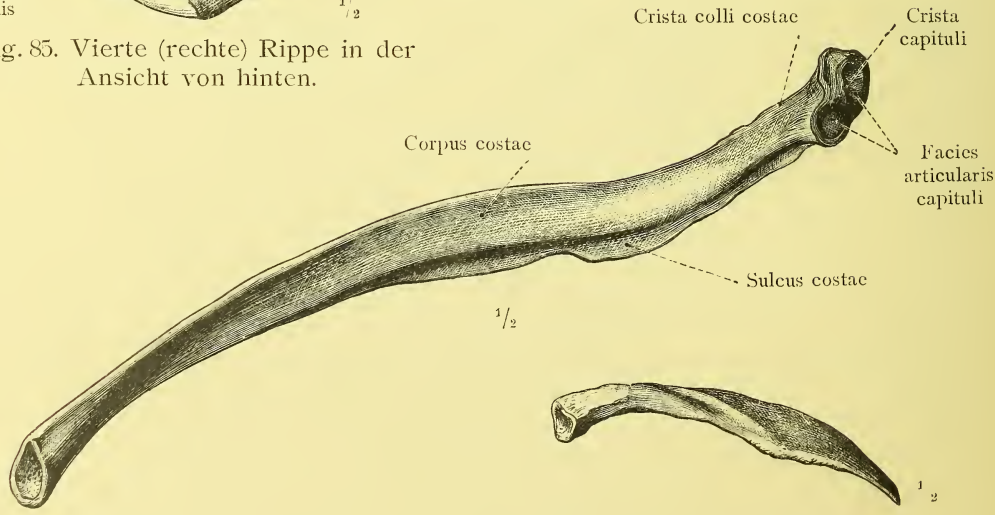

Fig. 86. Siebente (rechte) Rippe in der Ansicht von innen.

Fig. 87. Zwölfte (rechte) Rippe in der Ansicht von hinten.

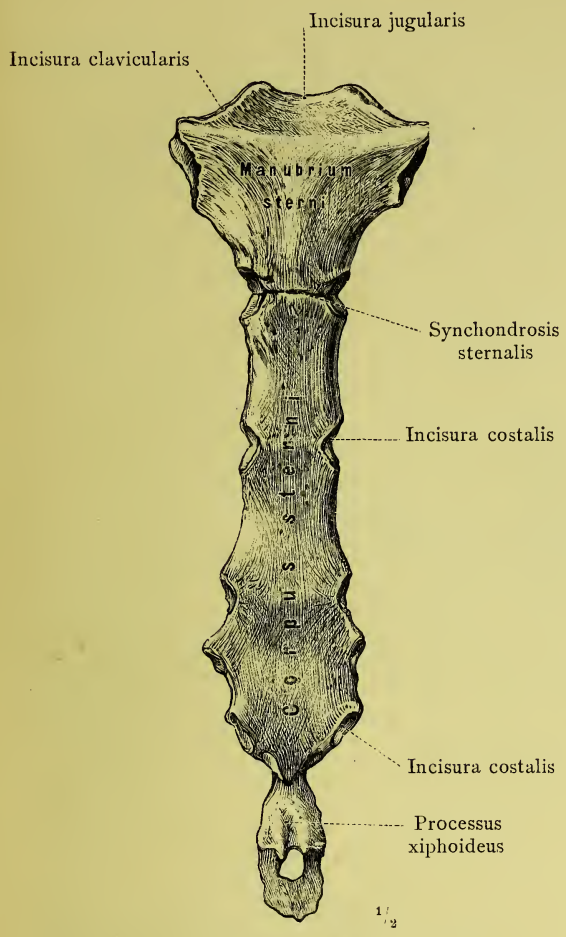

Fig. 88. Das Brustbein in der Ansicht von vorne.

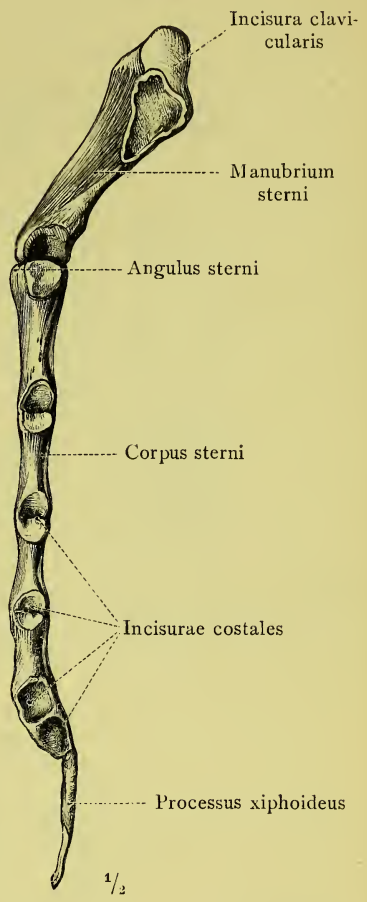

Fig. 89. Das Brustbein in der Ansicht von der linken Seite.

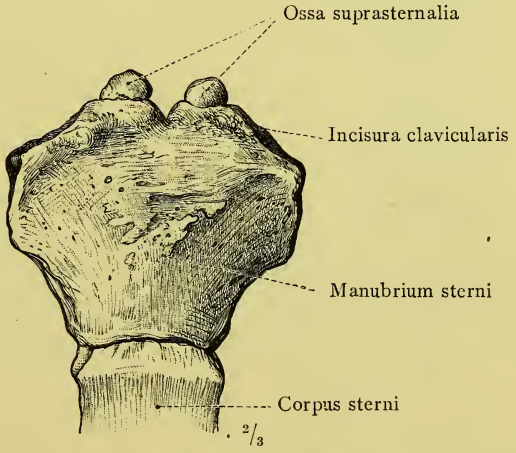

Fig. 90. Oberer Theil des Brustbeines mit Ossa suprasternalia (Var.). Ansicht von vorne.

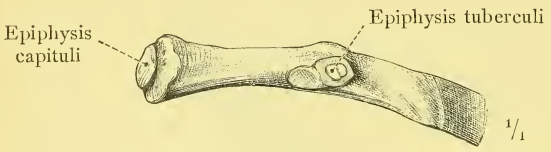

Fig. 91. Hinterer Theil der 6. Rippe. Aus dem 15. Lebensjahre.

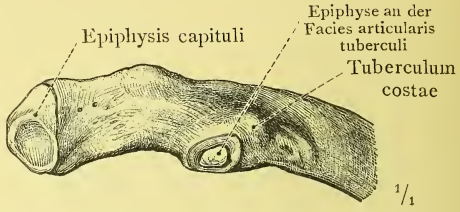

Fig. 92. Hinterer Theil der 6. Rippe. Aus dem 18. Lebensjahre.

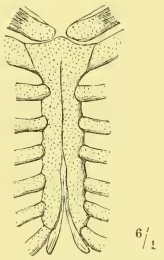

Fig. 93. Getheilte knorpelige Anlage des Brustbeines; von einem 2 Monate alten menschlichen Embryo.

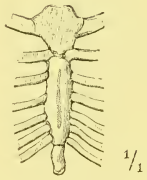

Fig. 94. Knorpelige Anlage des Brustbeines; von einem 4 Monate alten menschlichen Embryo.

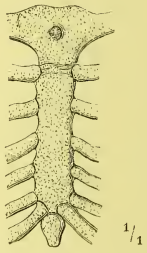

Fig. 95. Knorpelige Anlage des Brustbeines mit dem ersten Knochenkern im Manubrium; von einem menschlichen Embryo aus der 2. Hälfte des 6. Monates.

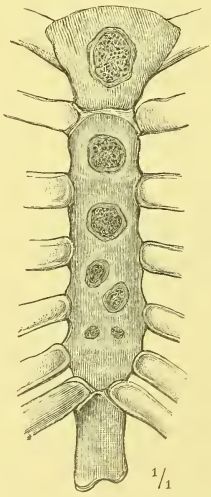

Fig. 96. Knochenkerne des Brustbeines eines neugeborenen Knaben.

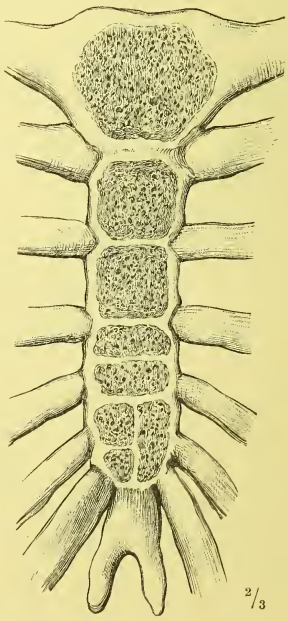

Fig. 97. Brustbein eines 11 Jahre alten Knaben.

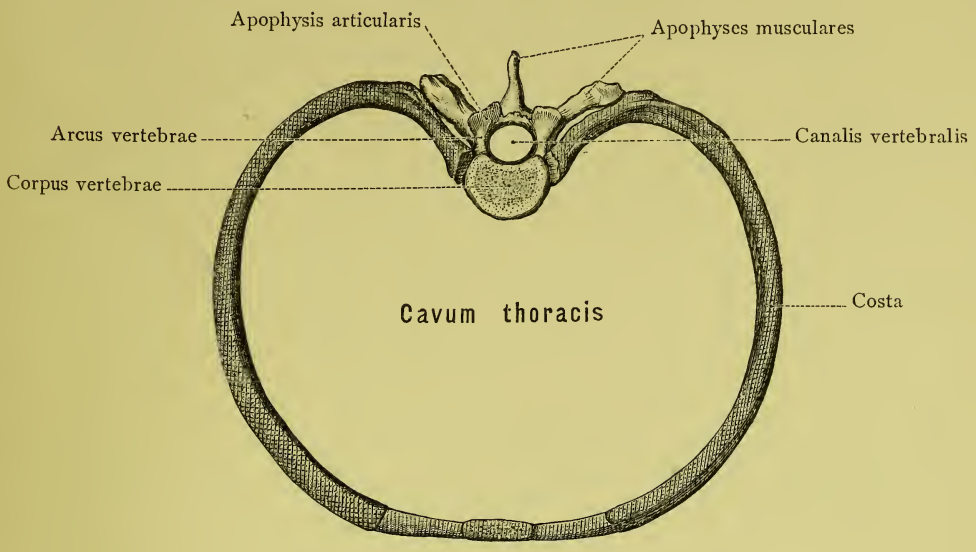

Fig. 98. Skelet eines Brustsegmentes.

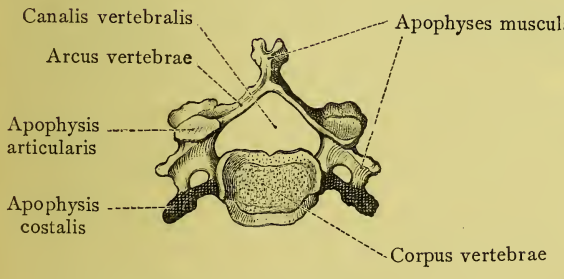

Fig. 99. Skelet eines Halssegmentes.

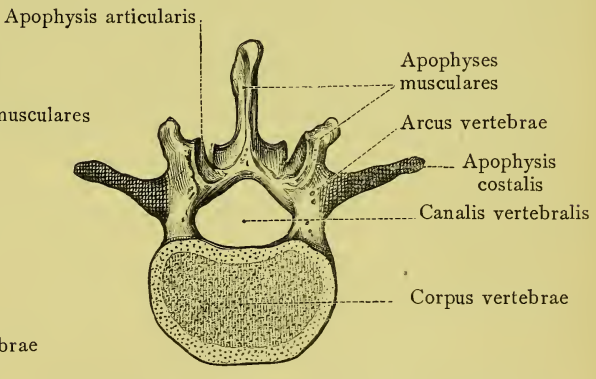

Fig. 100. Skelet eines Lendensegmentes.

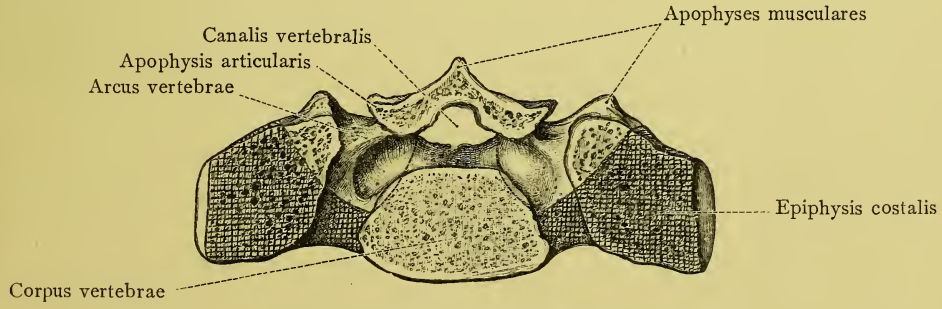

Fig. 101. Skelet eines Kreuzsegmentes.

Die homologen Skelettheile der Segmente des Rumpfes.

CRANIUM ET OSSA CRANII.

DER SCHÄDEL
UND DIE SCHÄDELKNOCHEN.

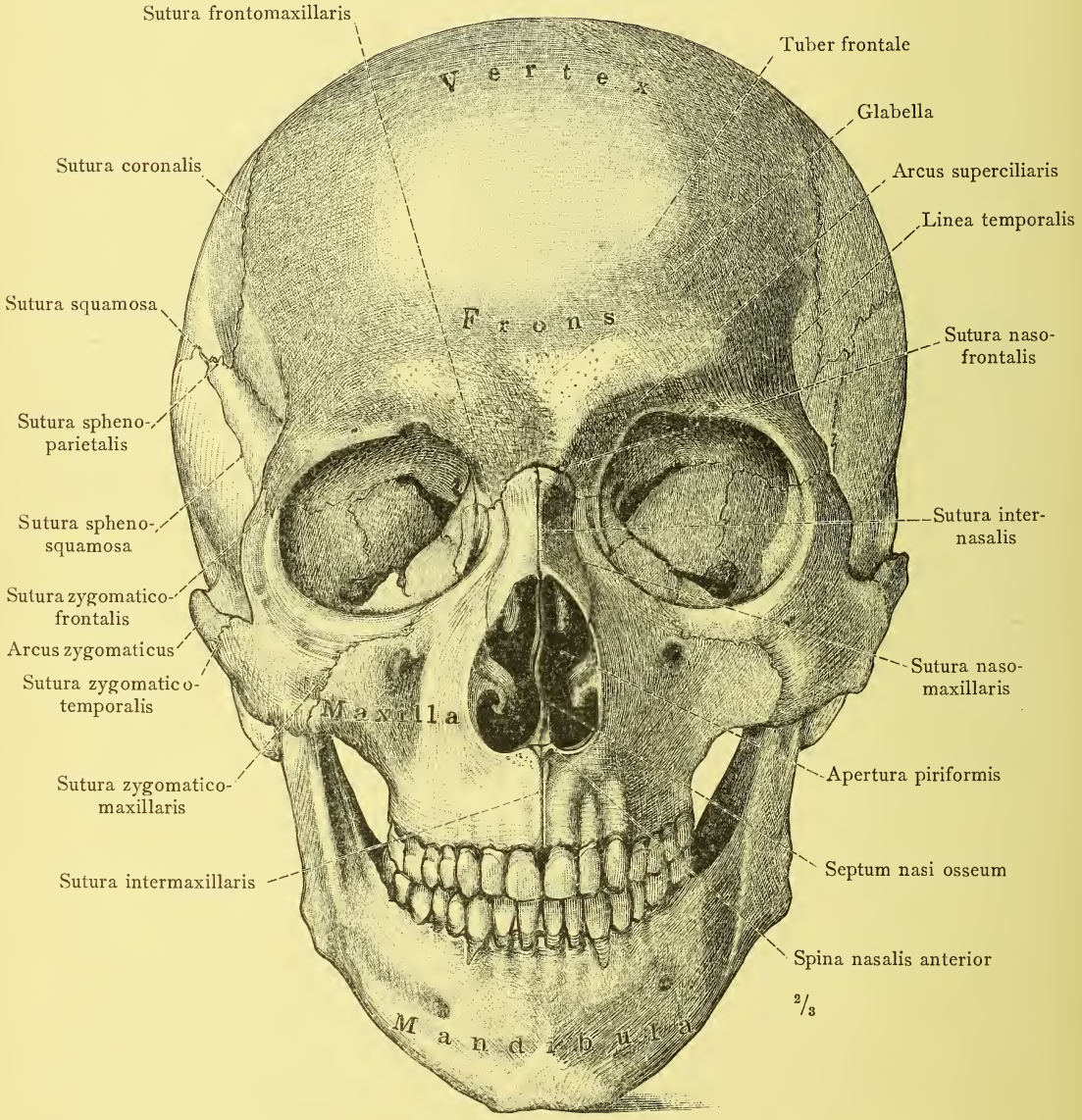

Fig. 102. Der Schädel in der Ansicht von vorne: Norma frontalis.

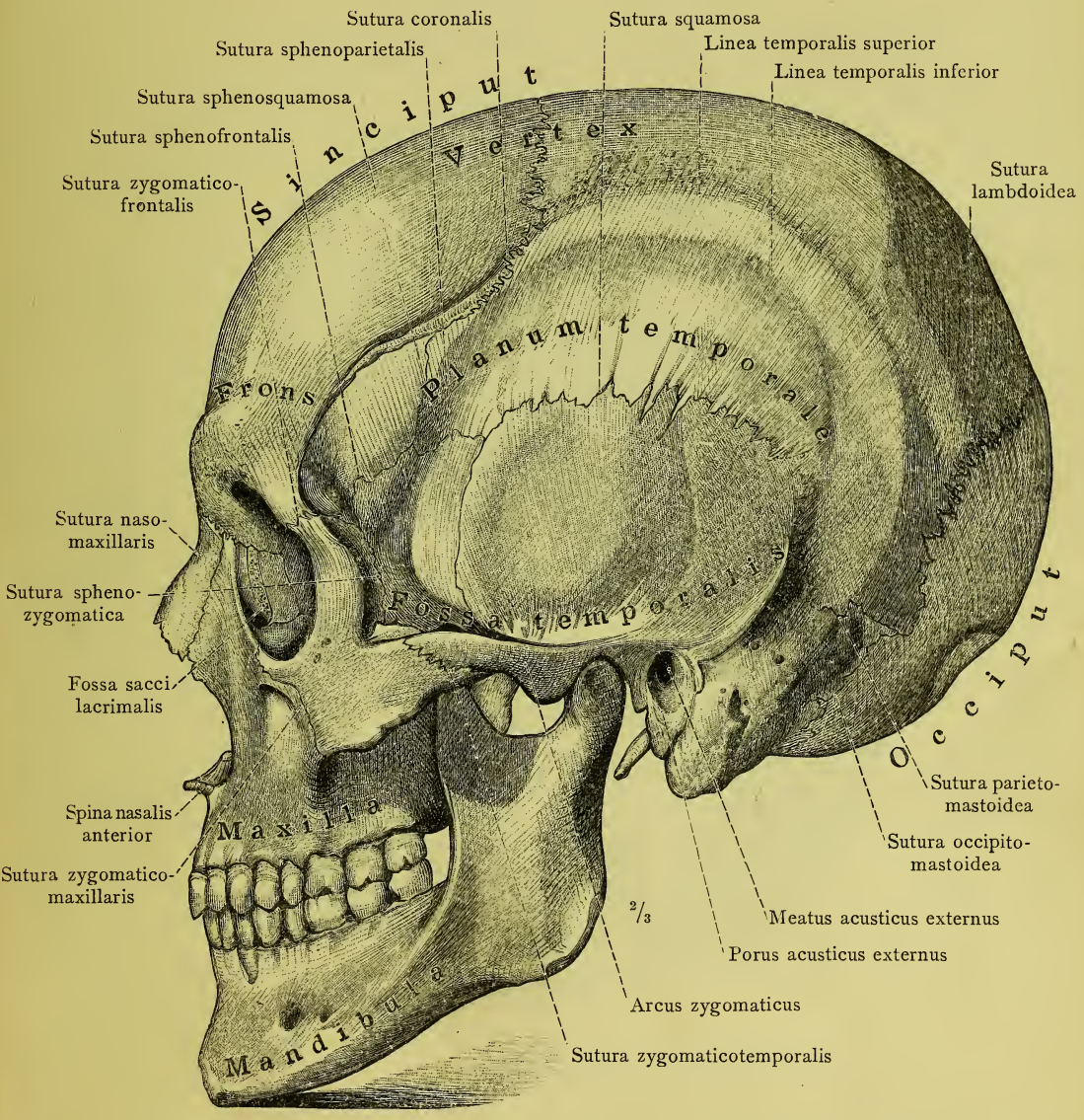

Fig. 103. Der Schädel in der Ansicht von der linken Seite: Norma lateralis.

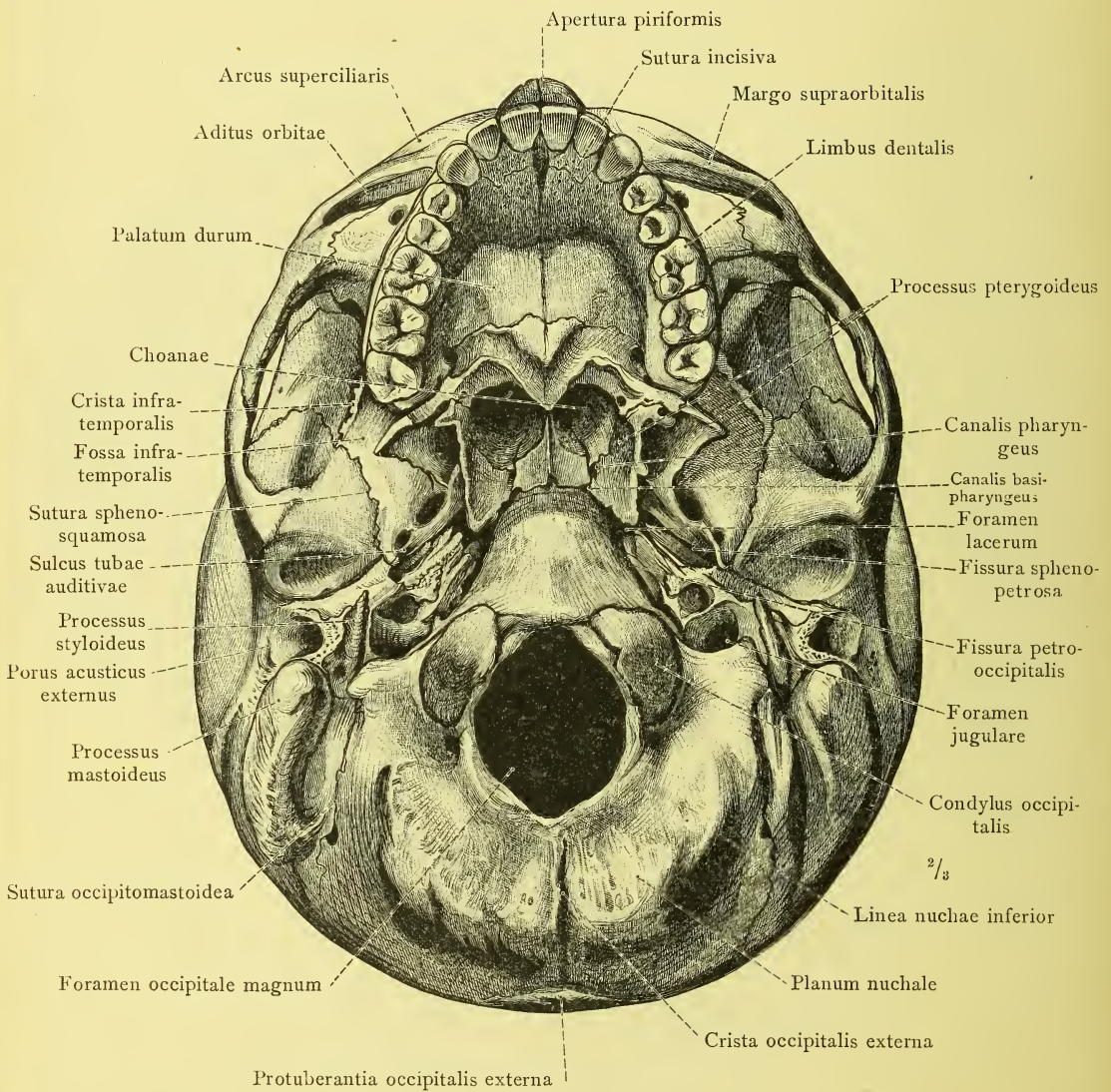

Fig. 104. Der Schädel in der Ansicht von unten.
Basis cranii externa, äusserer Schädelgrund.

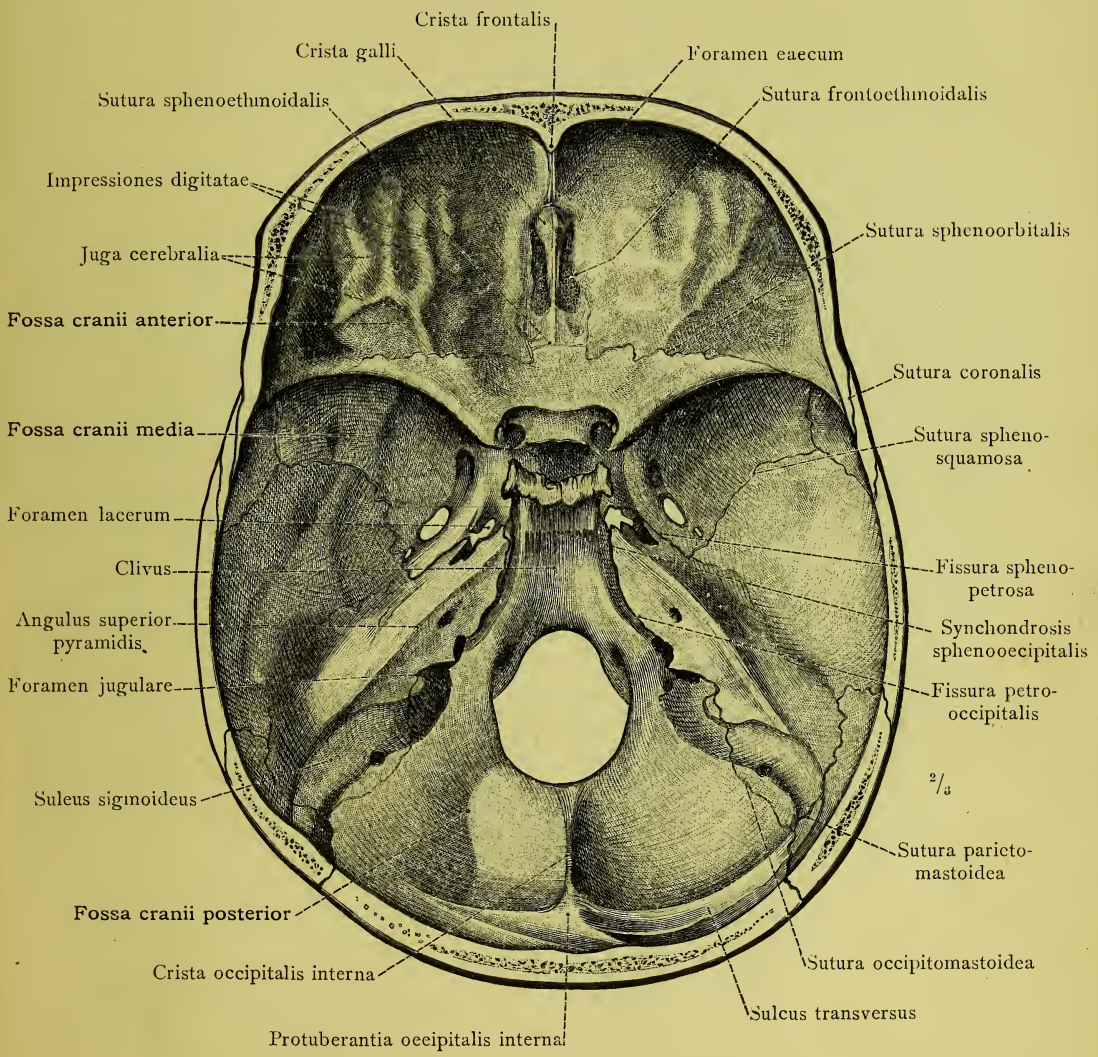

Fig. 105. Basis cranii interna, innerer Schädelgrund.
Die vordere, mittlere und hintere Schädelgrube, Fossae cranii, anterior, media und posterior, in der Ansicht von oben.

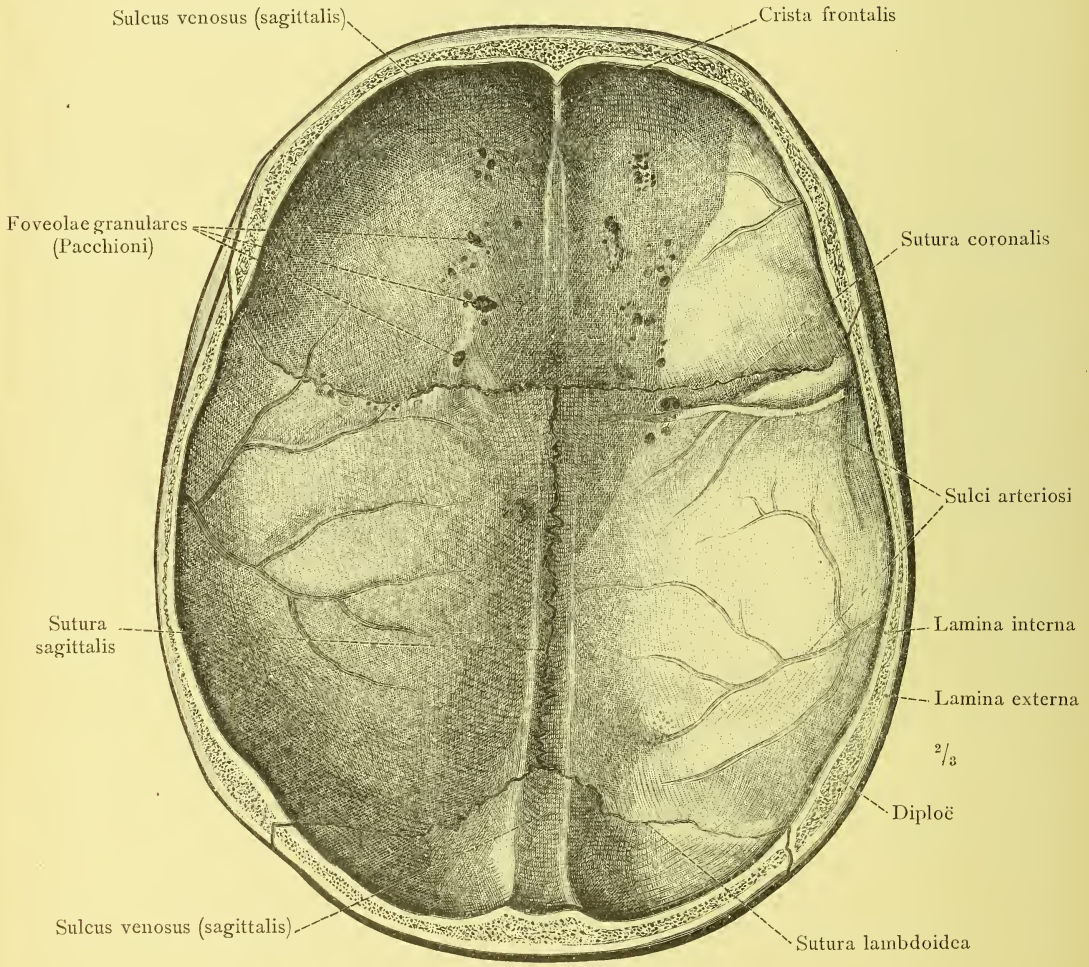

Fig. 106. Calvaria, das Schädeldach. Innere Seite.

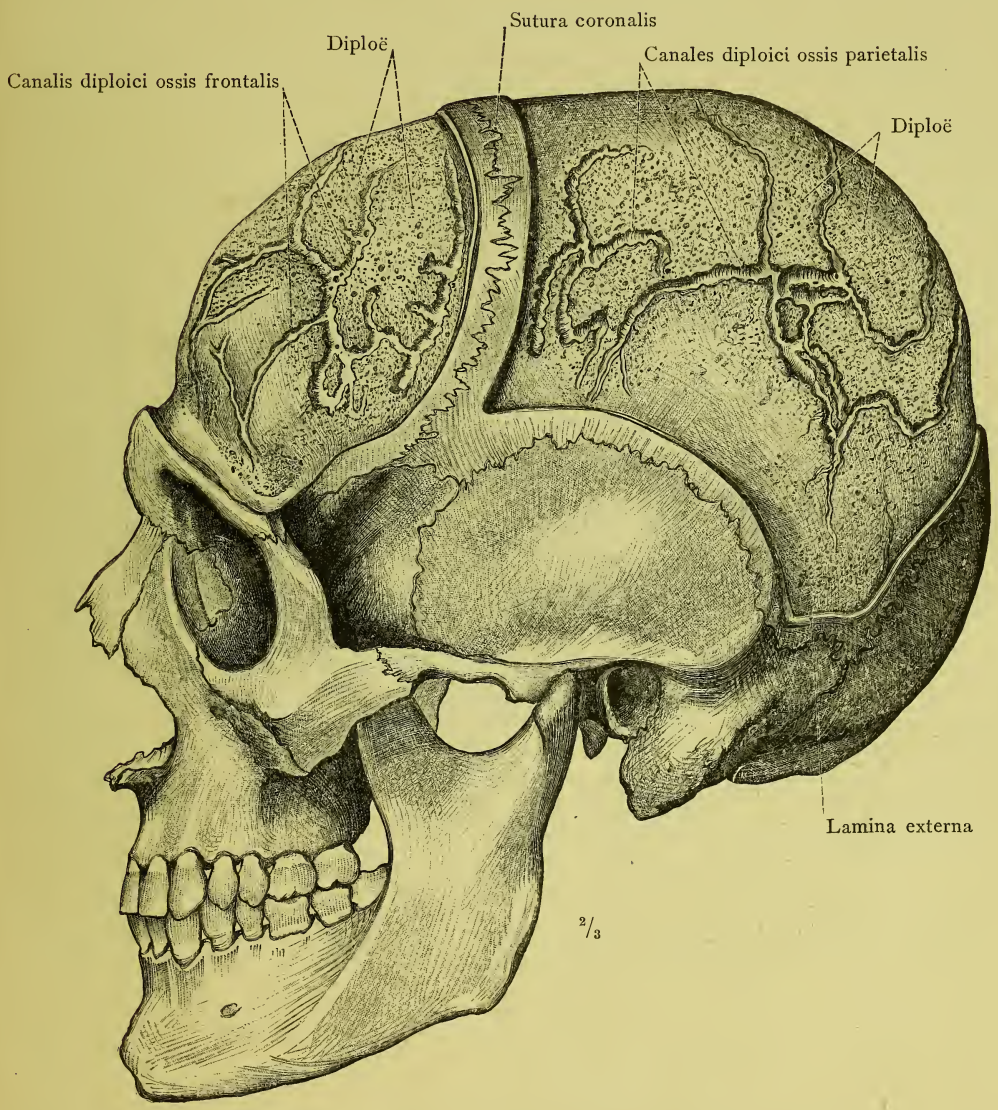

Fig. 107. Canales diploici (Brescheti), Gefässcanäle des Schädeldaches, durch Abtragung der äusseren compacten Knochentafel am Stirnbein und Scheitelbein dargestellt. Ansicht von der linken Seite.

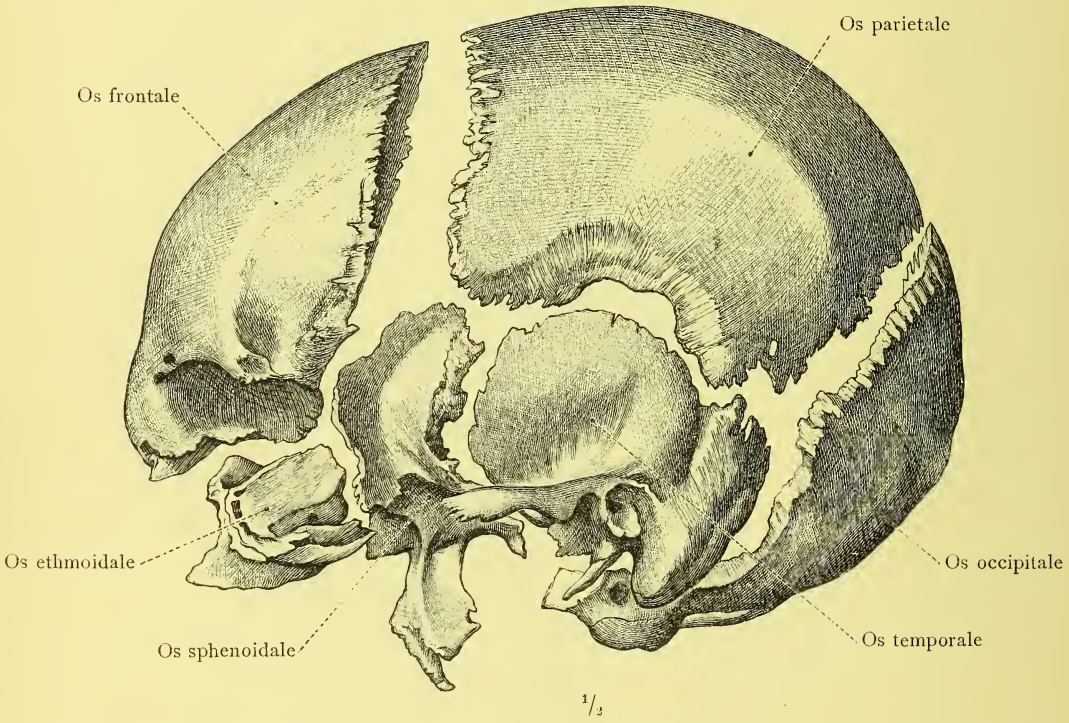

Fig. 108. Die einzelnen Knochen, aus welchen der Hirnschädel, Cranium cerebrale, zusammengesetzt ist.

Ossa cranii cerebralis, Knochen des Hirnschädels.

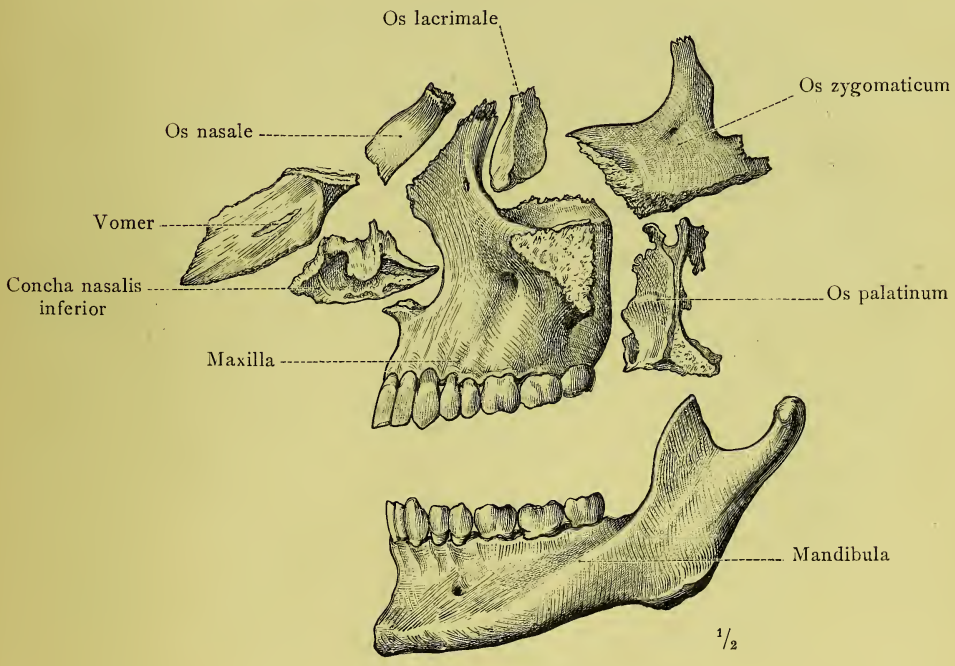

Fig. 109. Die einzelnen Knochen, aus welchen der Gesichtsschädel, Cranium viscerale (Facies ossea), zusammengesetzt ist.

Ossa faciei, Gesichtsknochen.

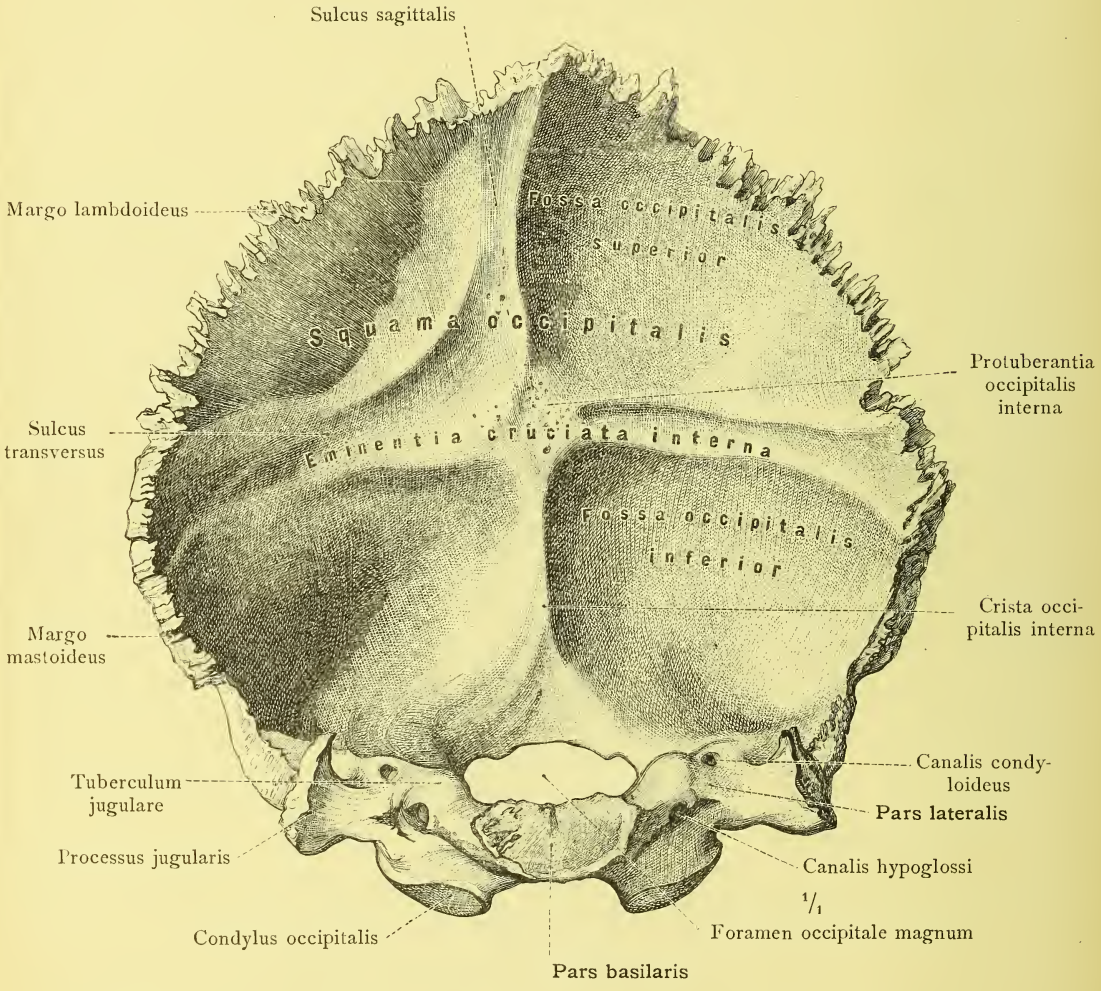

Fig. 110. Das Hinterhauptbein in der Ansicht von vorne (innere Seite).

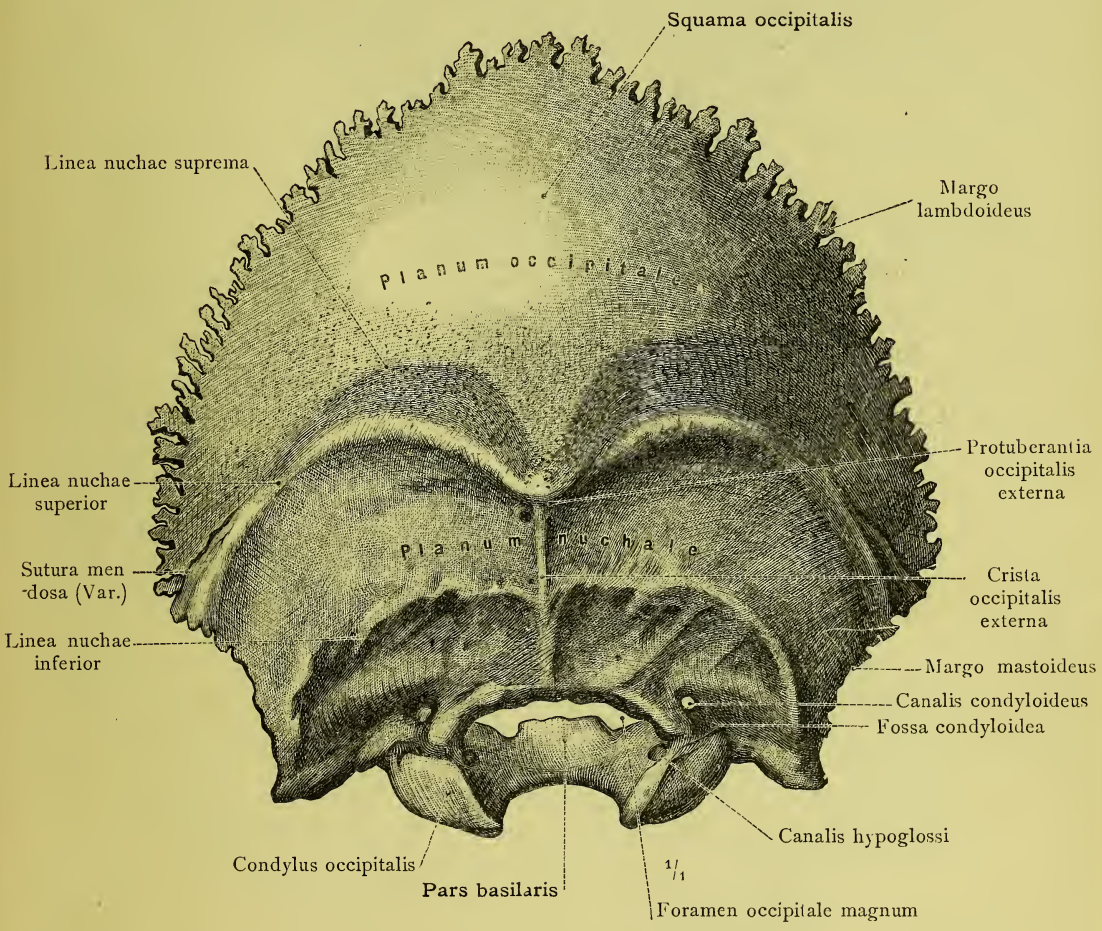

Fig. 111. Das Hinterhauptbein in der Ansicht von hinten (äussere Seite).

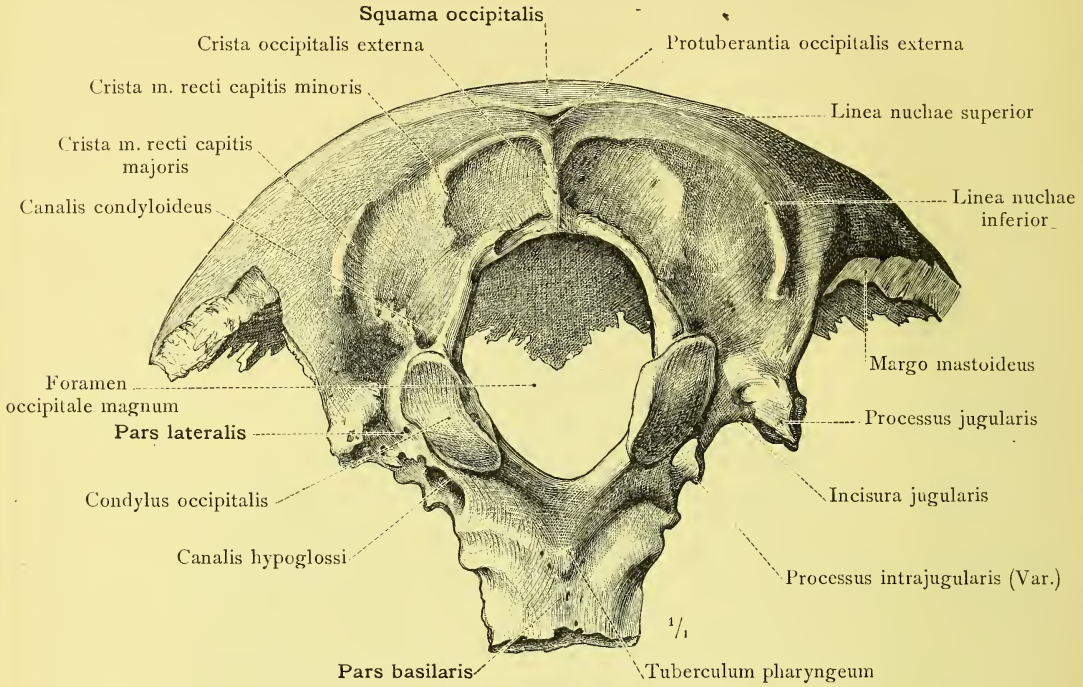

Fig. 112. Das Hinterhauptbein in der Ansicht von unten (äussere basale Seite).

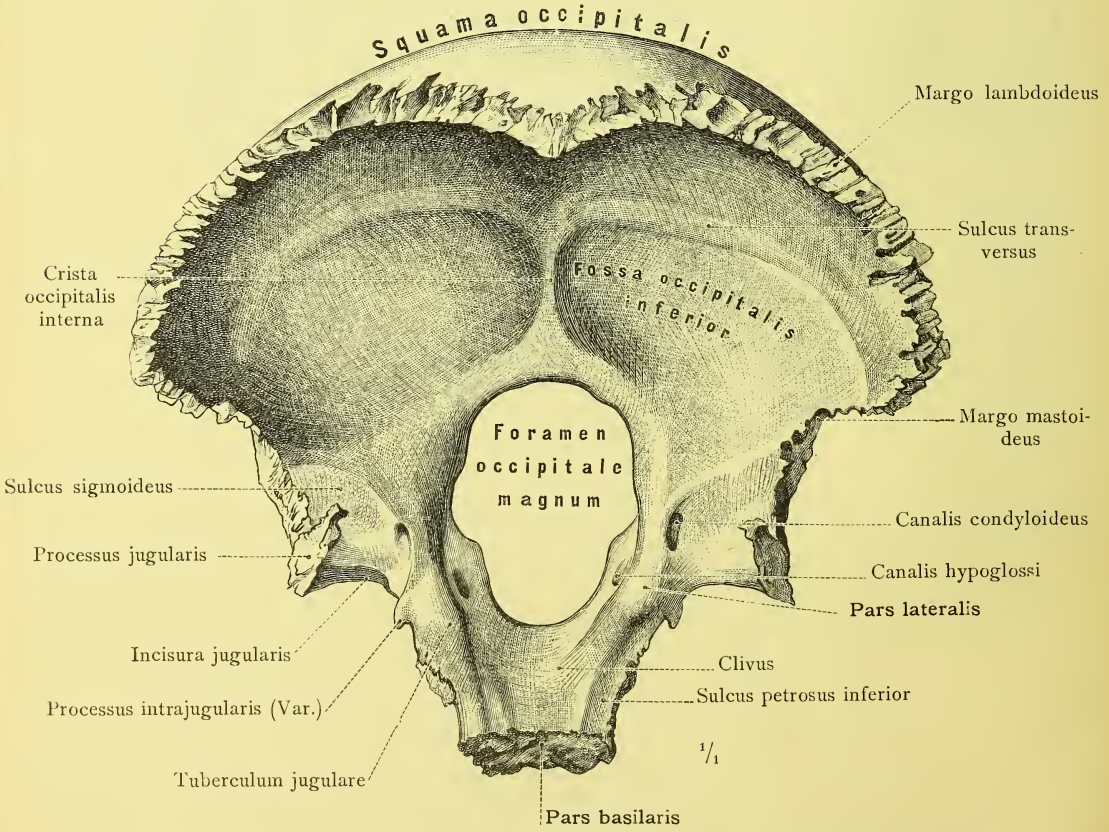

Fig. 113. Das Hinterhauptbein in der Ansicht von oben (innere basale Seite).

Os occipitale, Hinterhauptbein.

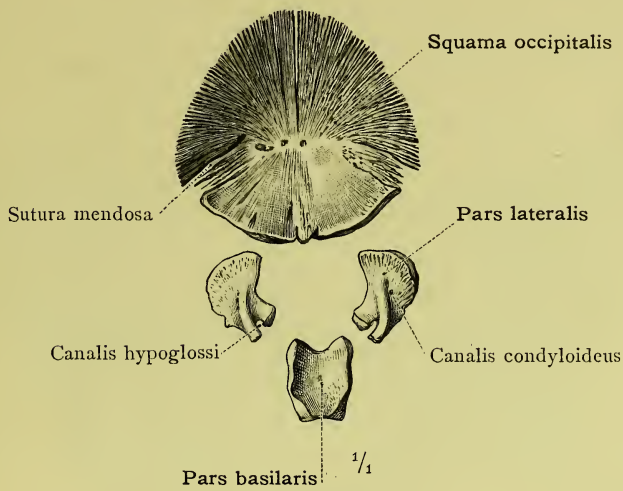

Fig. 114. Die Theile des Hinterhauptbeines von einem menschlichen Embryo aus dem Ende des 6. Monates (30 Cm. Körperlänge). Ansicht von der Innenseite.

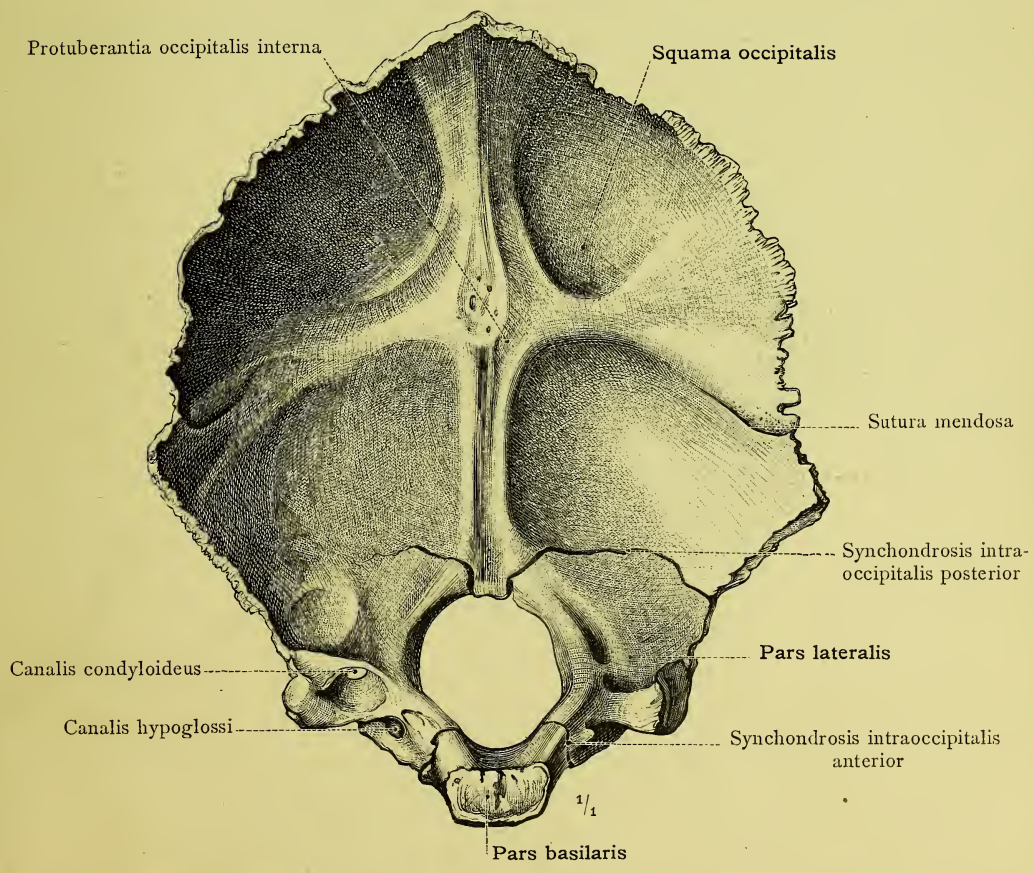

Fig. 115. Das Hinterhauptbein eines 15 Monate alten Knaben. Ansicht von der Innenseite.

Entwicklung des Hinterhauptbeines.

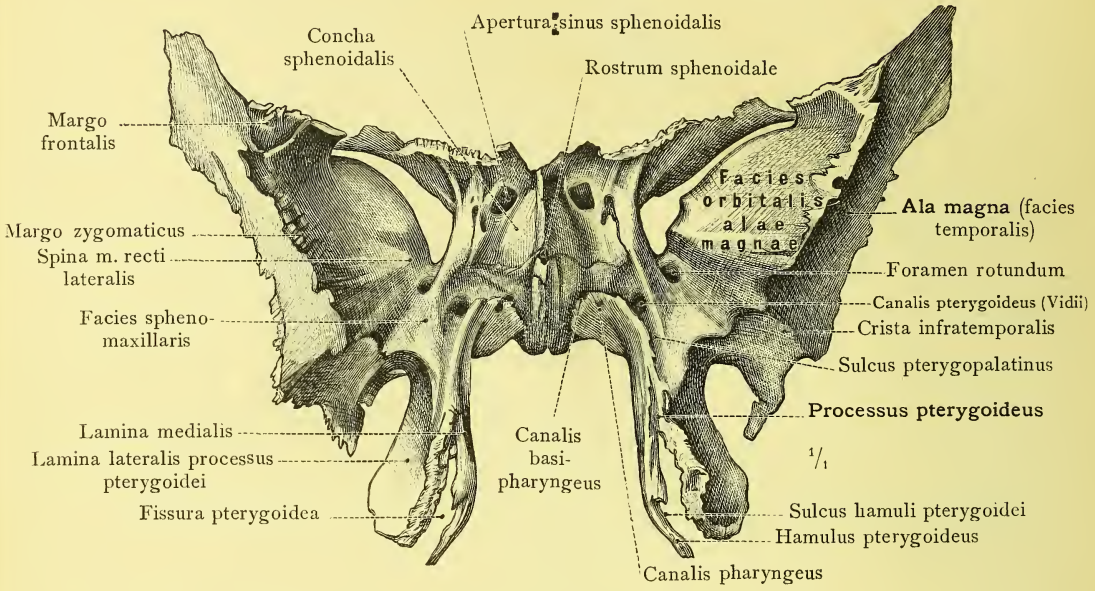

Fig. 116. Das Keilbein in der Ansicht von vorne.

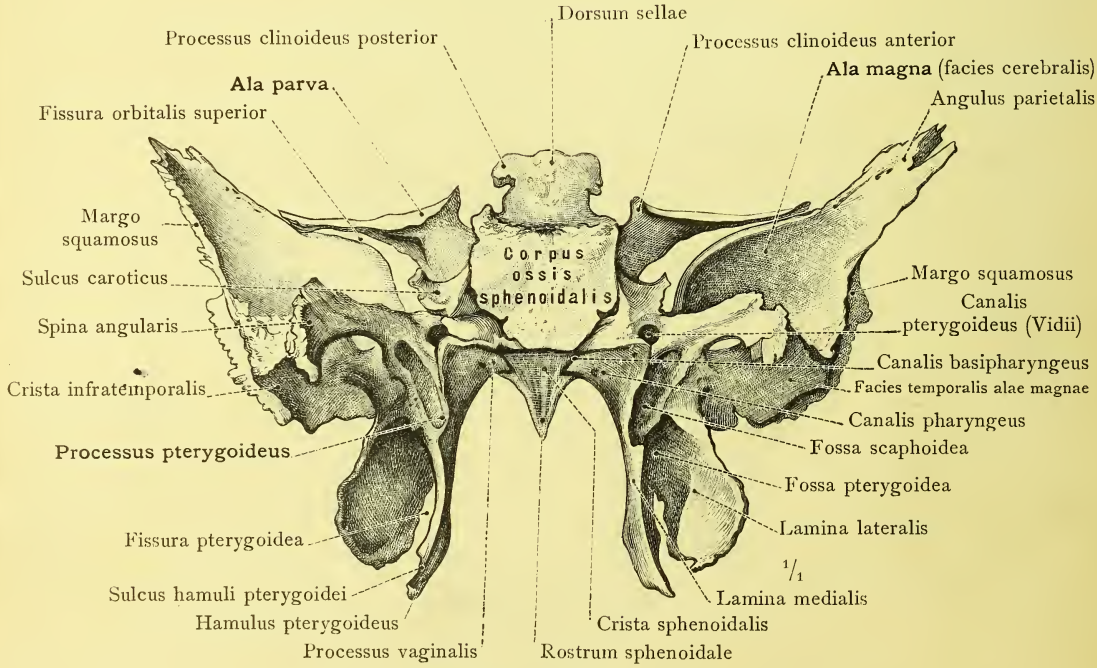

Fig. 117. Das Keilbein in der Ansicht von hinten.

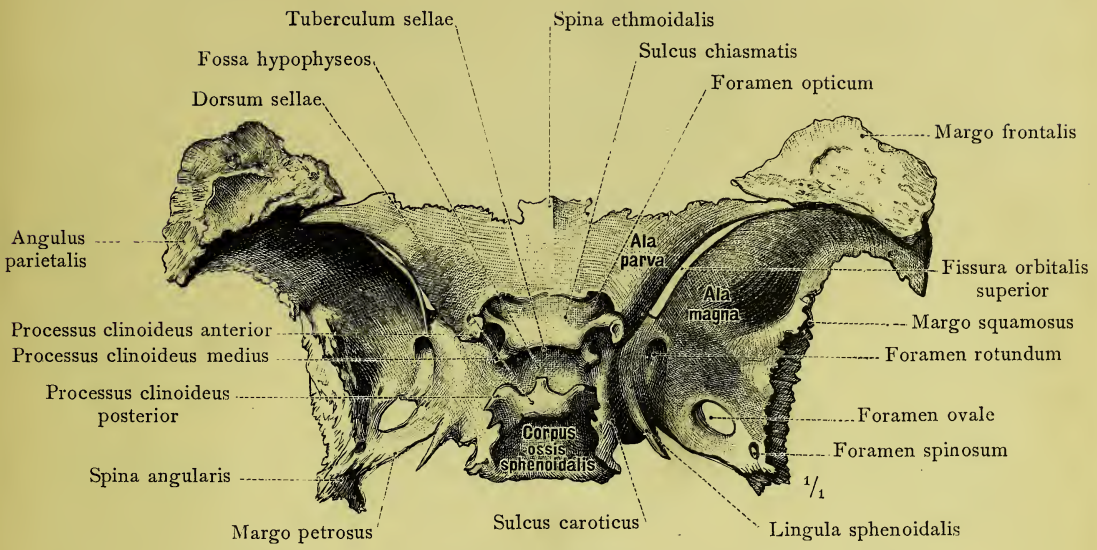

Fig. 118. Das Keilbein in der Ansicht von oben (innere Seite).

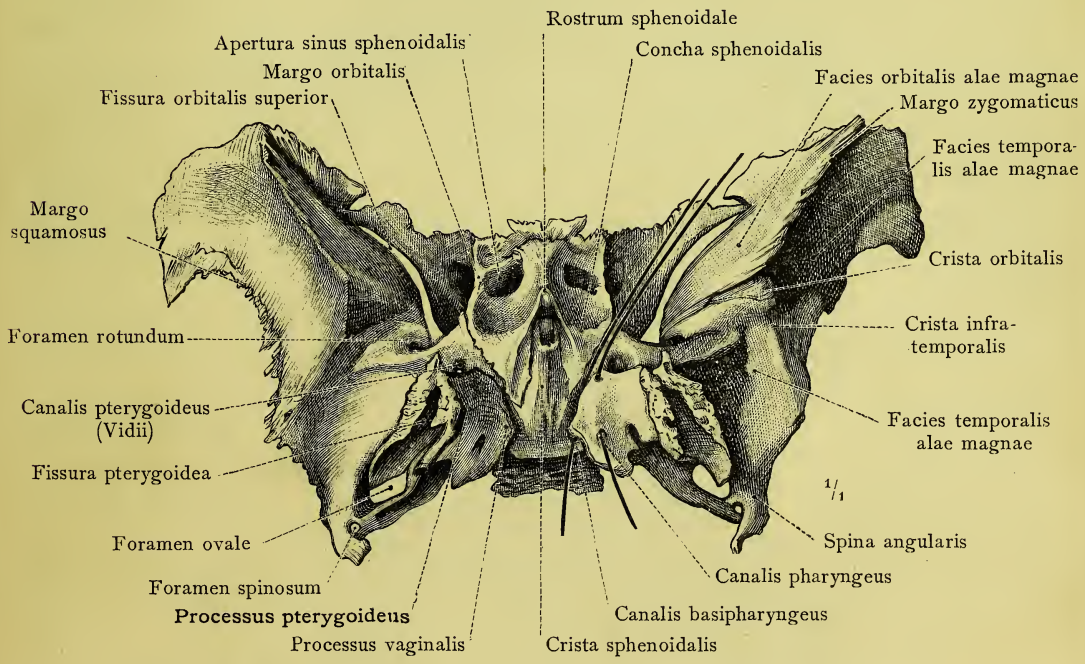

Fig. 119. Das Keilbein in der Ansicht von unten (äussere Seite).

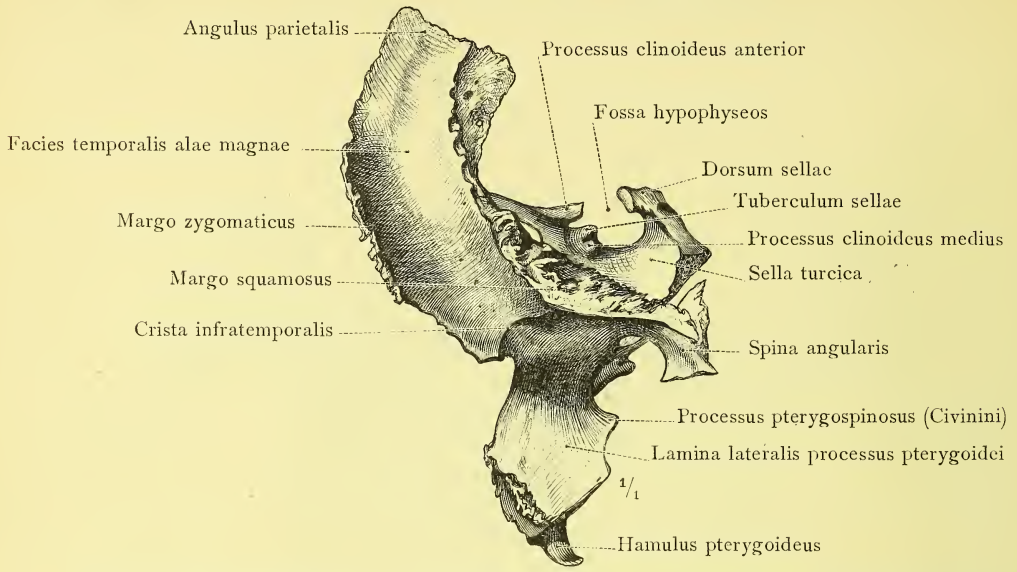

Fig. 120. Das Keilbein in der Ansicht von der linken Seite (Schläfenfläche).

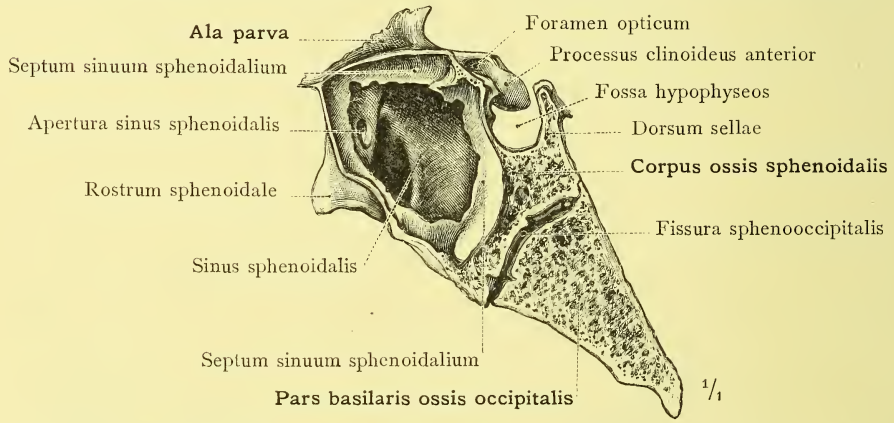

Fig. 121. Die Keilbeinhöhle, Sinus sphenoidalis, in mediansagittalem Durchschnitt (das Septum ist zum grössten Theil abgetragen). Ansicht von der linken Seite her.

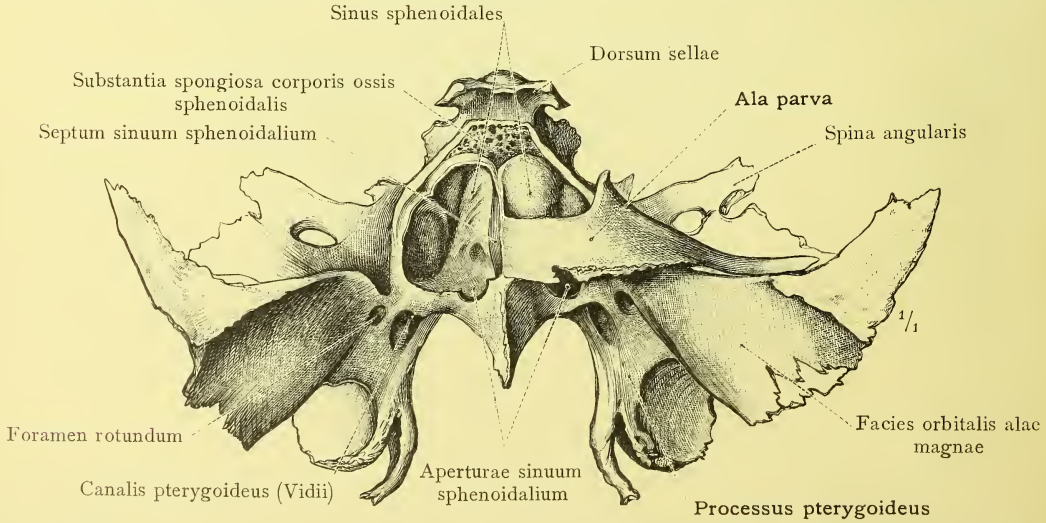

Fig. 122. Sinus sphenoidales, von oben durch Abtragung der inneren compacten Knochenlamelle blossgelegt; der rechte Sinus ist von oben eröffnet, der linke geschlossen.

Os sphenoidale, Keilbein.

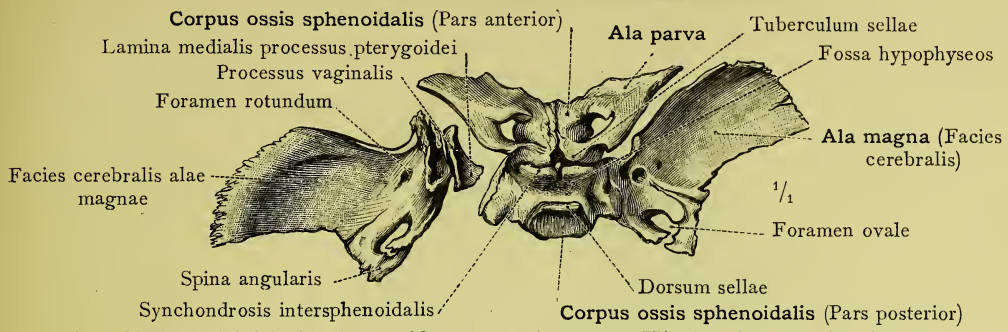

Fig. 123. Das Keilbein des reifen neugeborenen Kindes in der Ansicht von oben.
♂ Embryo im 10. Monat (47·5 Cm. Körperlänge).

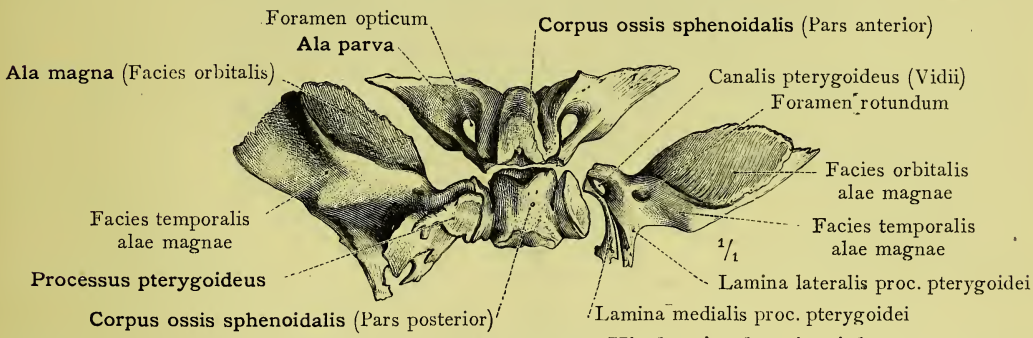

Fig. 124. Das Keilbein des reifen neugeborenen Kindes in der Ansicht von unten.
♂ Embryo im 10. Monat (47·5 Cm. Körperlänge).

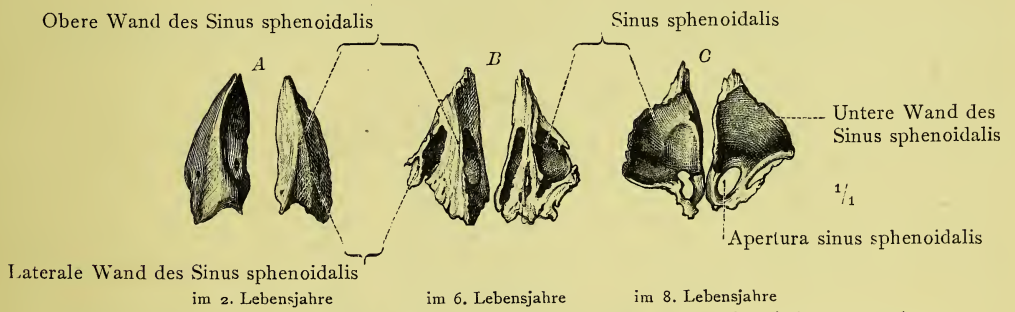

Fig. 125. Conchae sphenoidales, die Keilbeinmuscheln. Ansicht von oben.

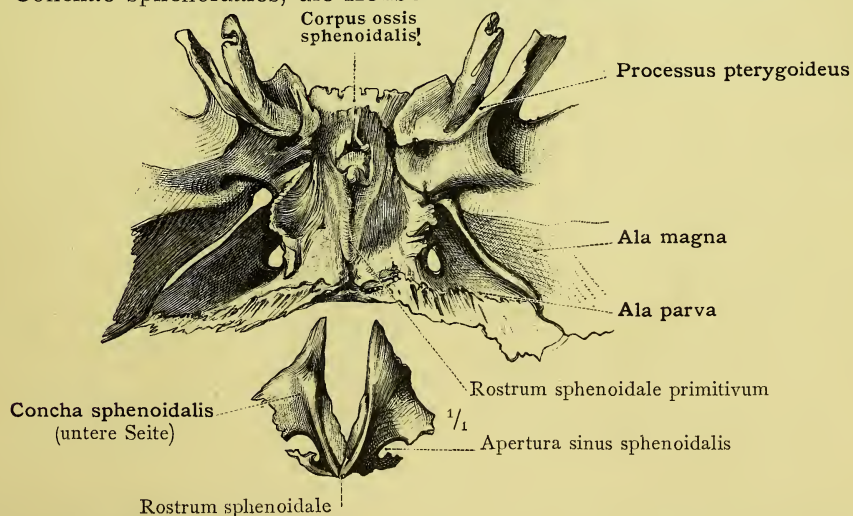

Fig. 126. Das Verhältniss der Conchae sphenoidales zu der unteren Fläche des Keilbeinkörpers im 6. Lebensjahre.

Entwicklung des Keilbeines.

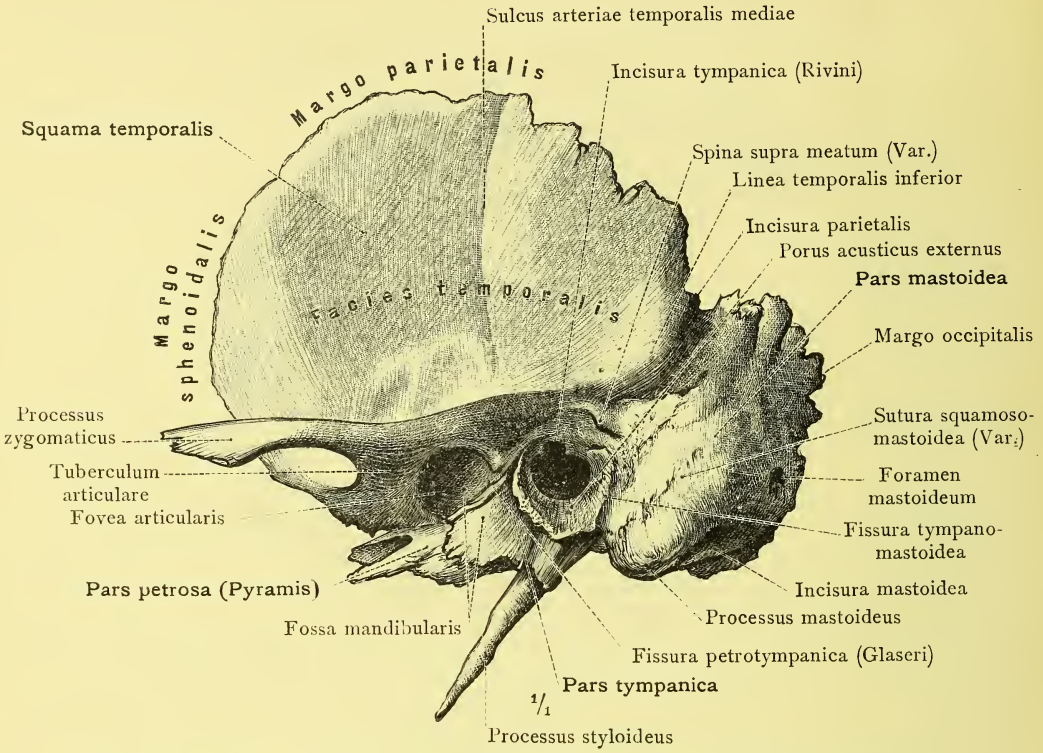

Fig. 127. Das linke Schläfenbein in der Seitenansicht (Schläfenfläche).

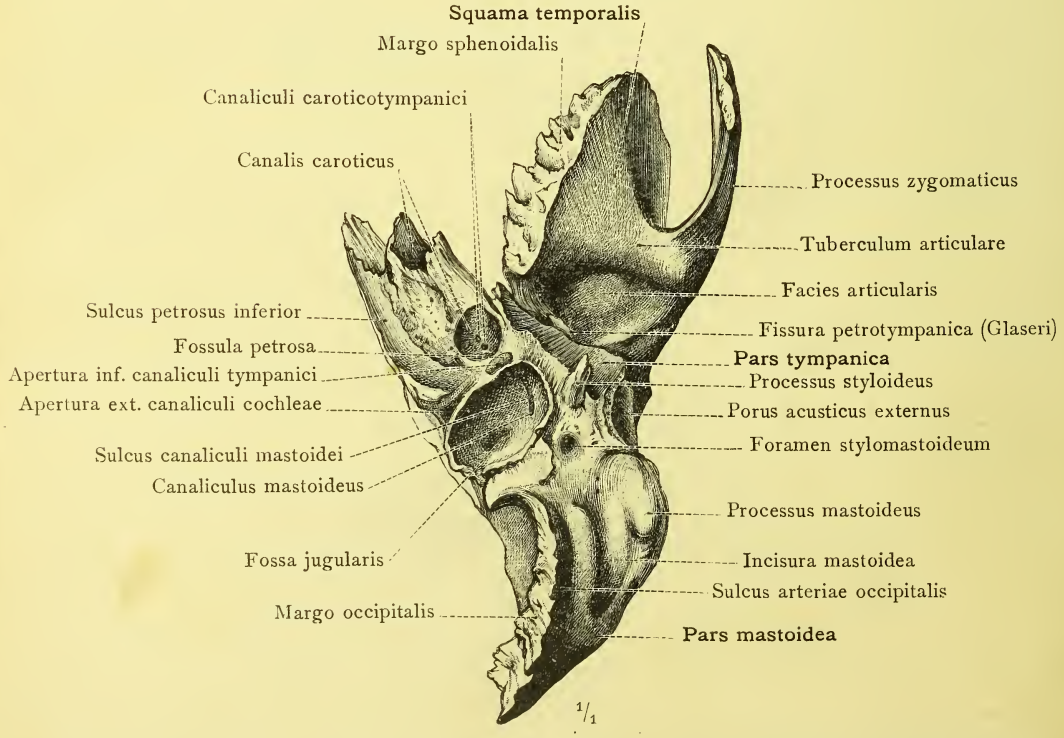

Fig. 128. Das linke Schläfenbein in der Ansicht von unten (äussere basale Fläche).

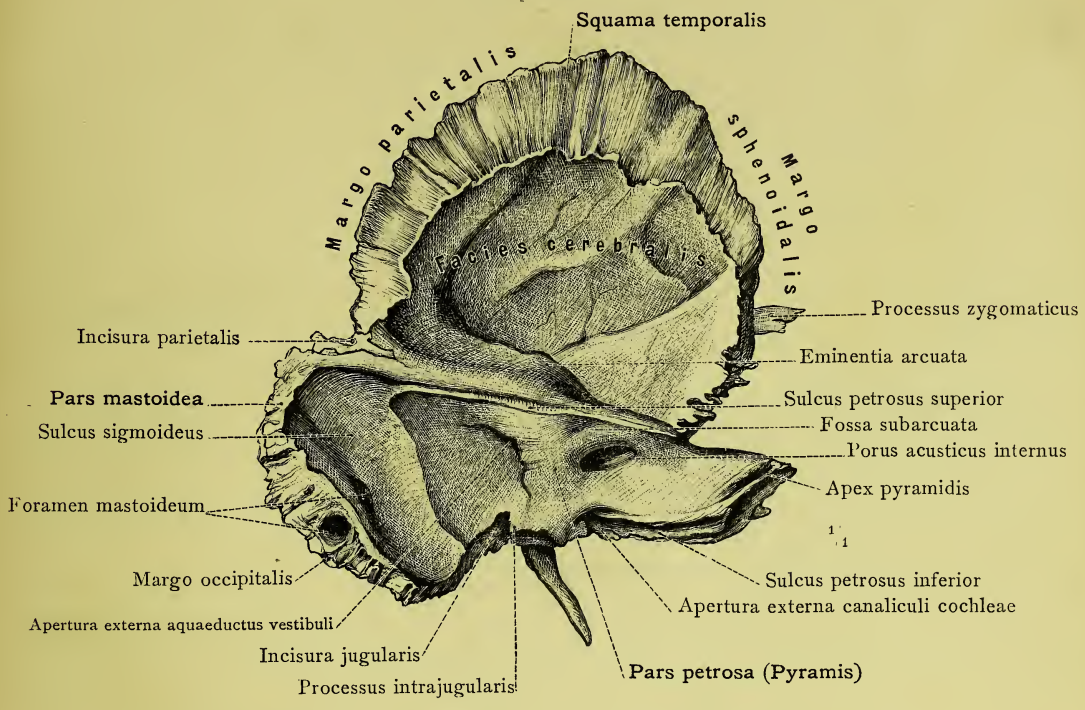

Fig. 129. Das linke Schläfenbein in der Ansicht von der inneren Seite (Schädelhöhlenfläche).

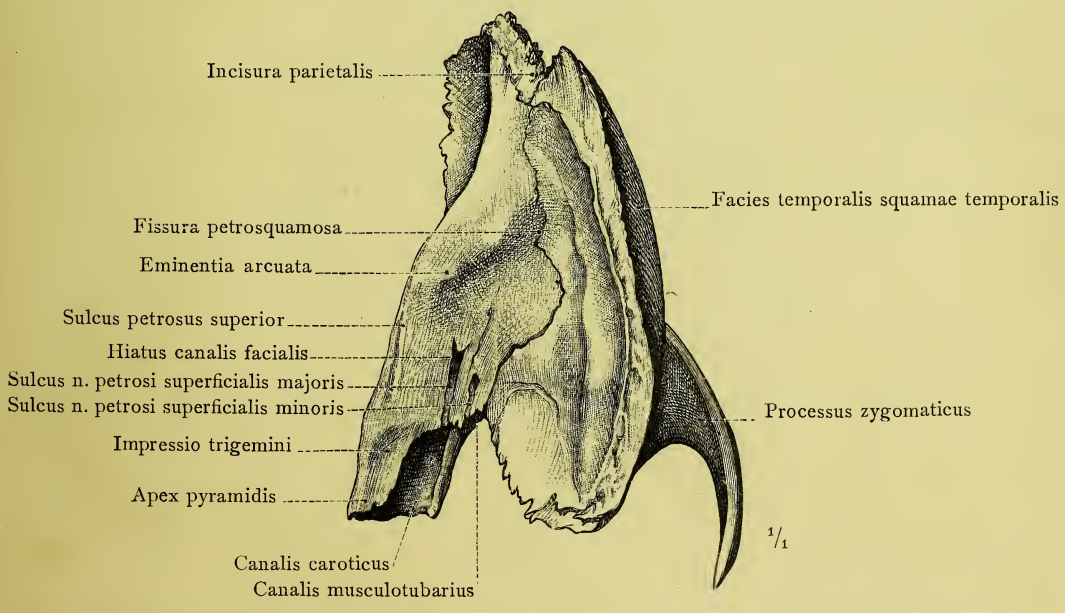

Fig. 130. Das linke Schläfenbein in der Ansicht von oben (innere basale Fläche).

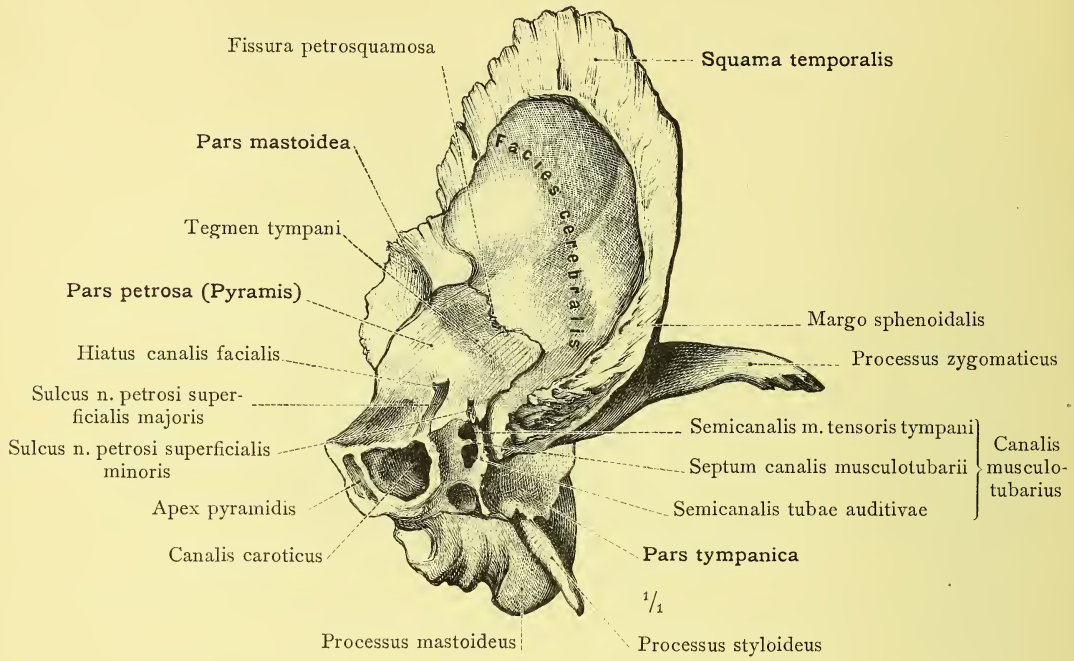

Fig. 131. Das linke Schläfenbein in der Ansicht von vorne.

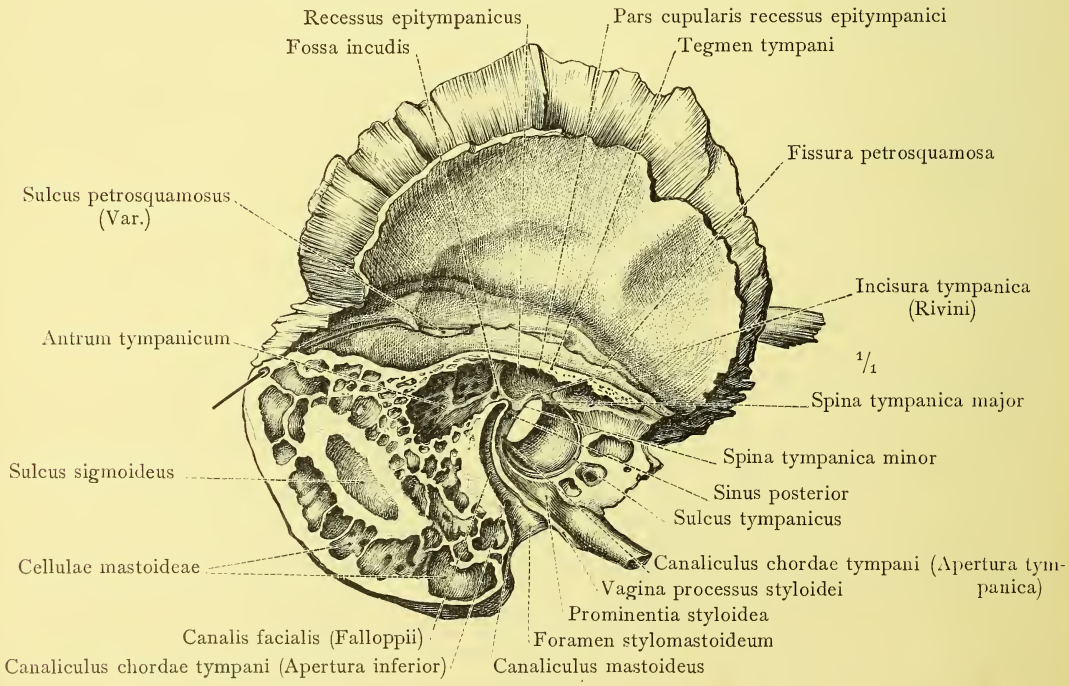

Fig. 132. Die laterale Wand der Trommelhöhle und die Zellen des Warzenfortsatzes, durch einen parallel der Schuppe geführten Sägeschnitt an dem linken Schläfenbein dargestellt.

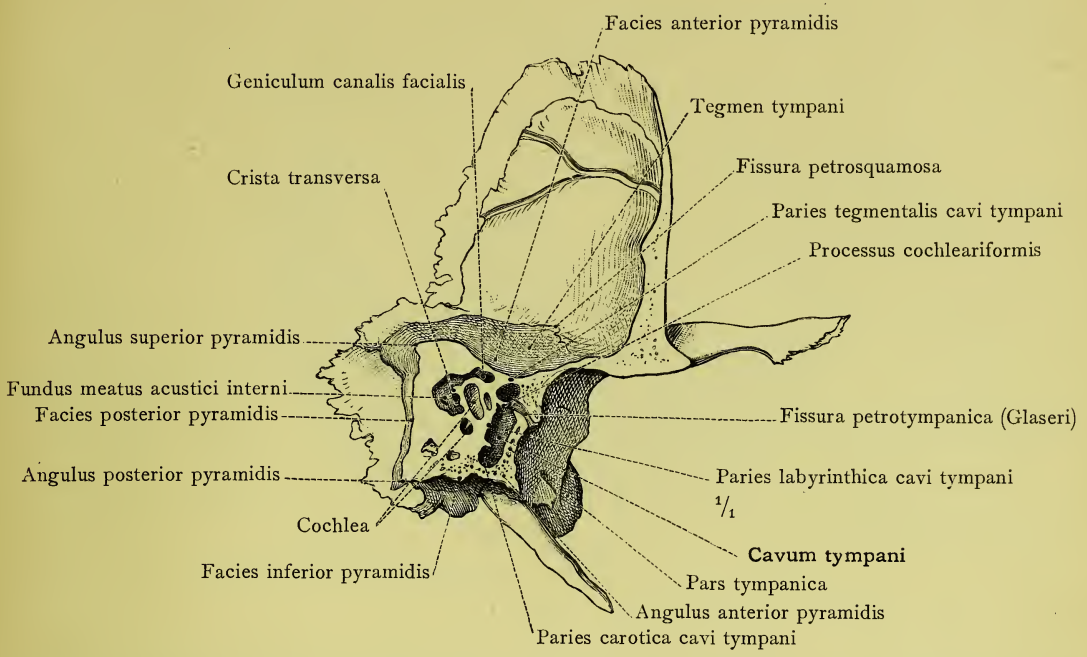

Fig. 133. Senkrechter Durchschnitt durch die Pyramide des linken Schläfenbeines und durch den vorderen Theil der Schuppe (Bezeichnung der Flächen und Kanten der Pyramide).

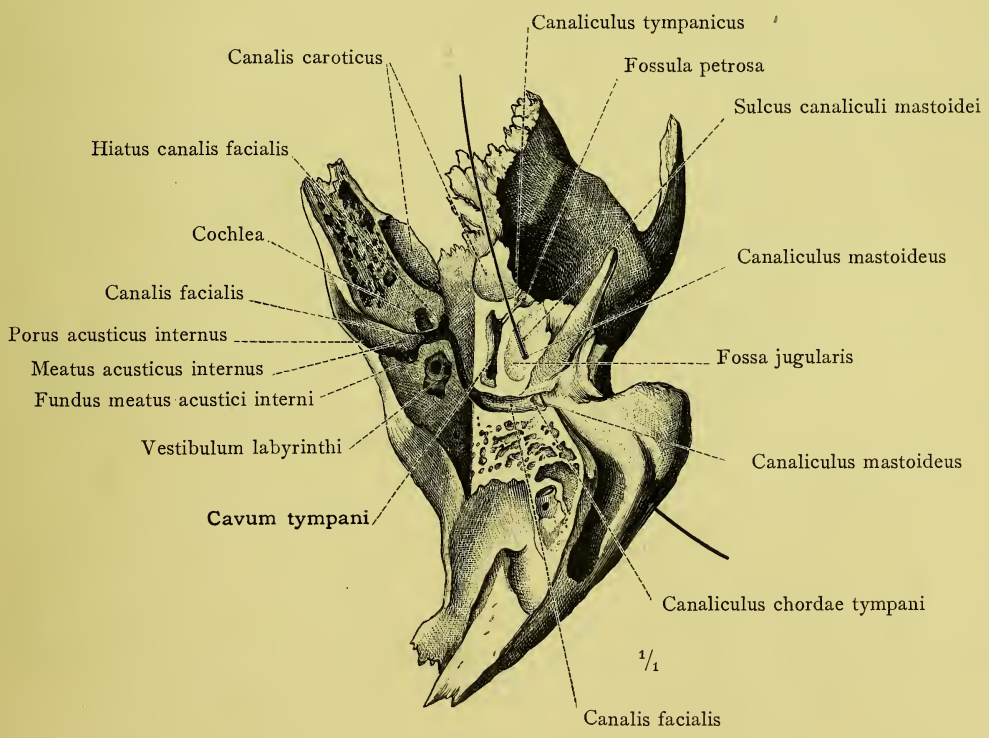

Fig. 134. Canalis facialis (Falloppii), durch Aussägen eines keilförmigen Stückes aus der Pyramide des linken Schläfenbeines von unten her dargestellt.

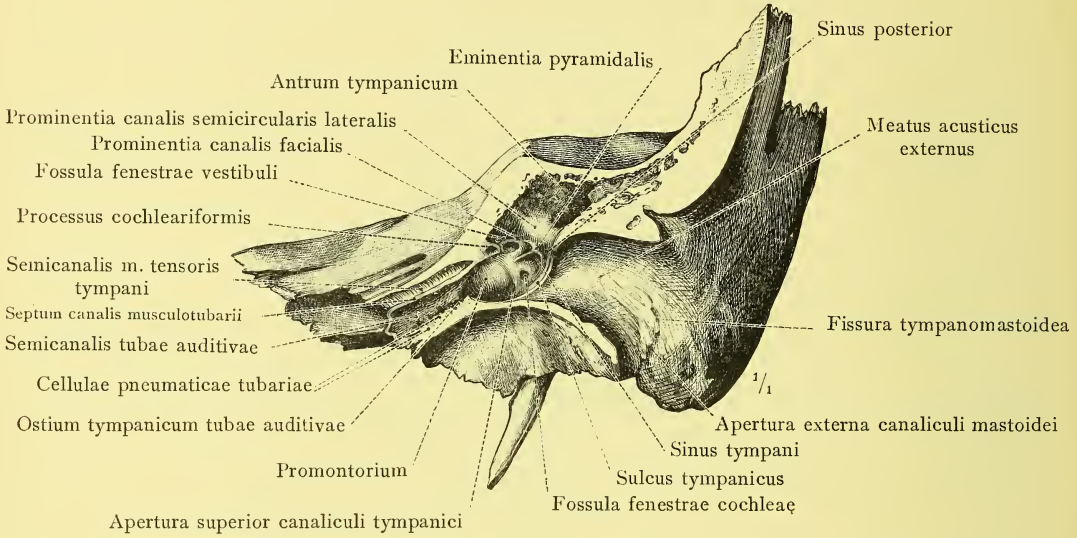

Fig. 135. Senkrechter Durchschnitt durch das linke Schläfenbein in der Richtung der oberen Kante der Pyramide und durch die Mitte des äusseren Gehörganges, zur Darstellung der Trommelhöhle, Cavum tympani, und der angrenzenden Theile.

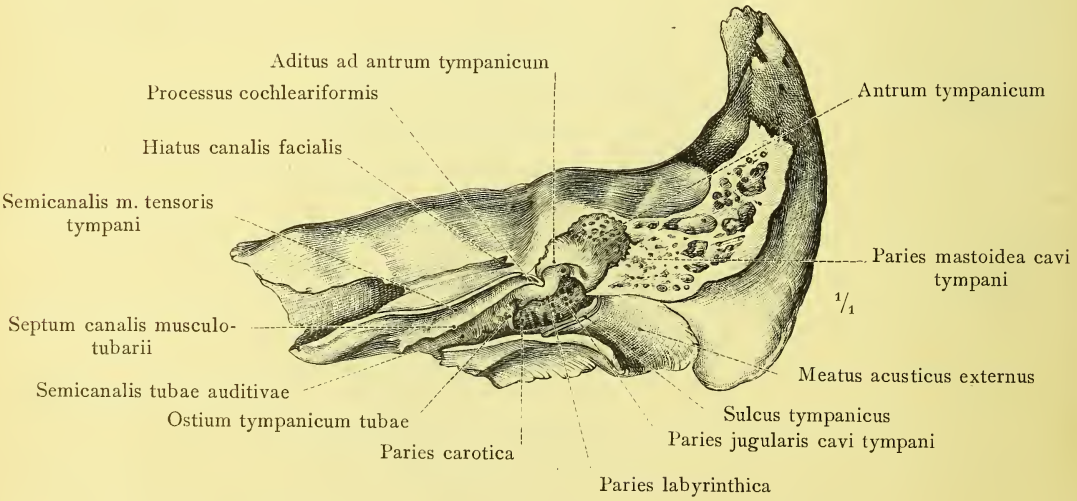

Fig. 136. Senkrechter Durchschnitt durch das linke Schläfenbein in der Richtung der oberen Kante der Pyramide und entlang der hinteren Wand des äusseren Gehörganges, zur Darstellung der Trommelhöhle, Cavum tympani, und der angrenzenden Theile.

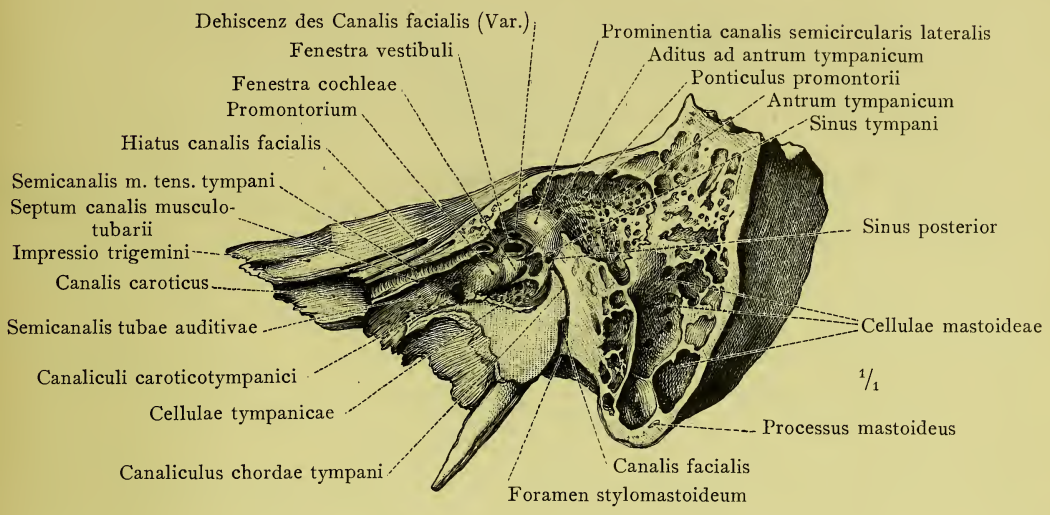

Fig. 137. Senkrechter Durchschnitt durch das linke Schläfenbein, schief zu der oberen Kante der Pyramide und durch den vorderen Theil des Warzenfortsatzes, zur Darstellung der Trommelhöhle, Cavum tympani, und der angrenzenden Theile.

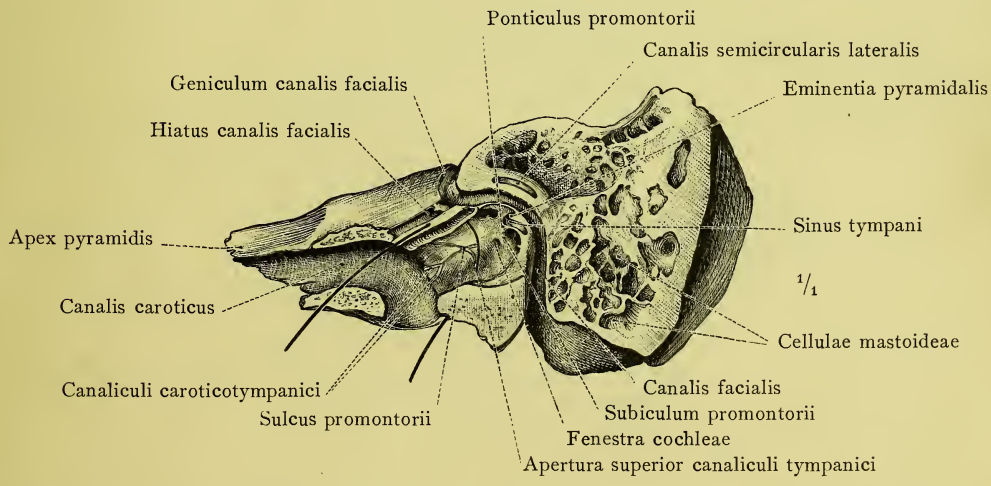

Fig. 138. Senkrechter Durchschnitt durch das linke Schläfenbein, schief zu der oberen Kante der Pyramide und durch den hinteren Theil des Warzenfortsatzes, zur Darstellung der Trommelhöhle, Cavum tympani, und der angrenzenden Theile.

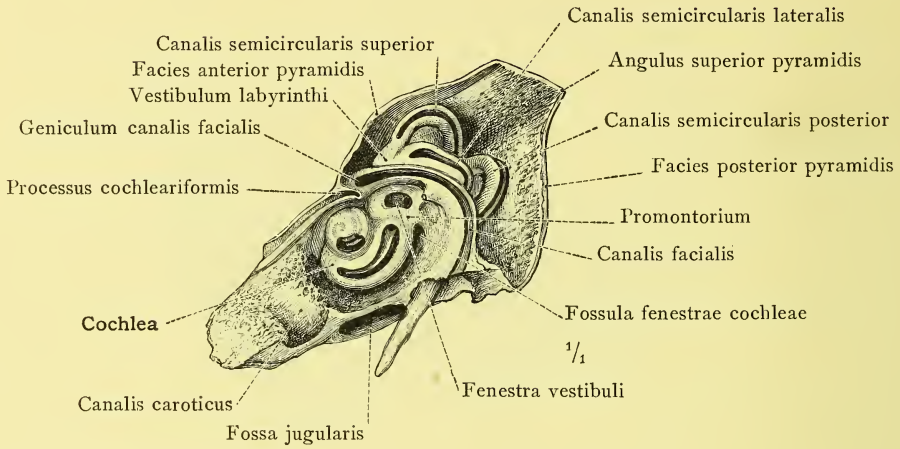

Fig. 139. Das knöcherne Labyrinth, Labyrinthus osseus, in seiner Lage in der Pyramide an dem linken Schläfenbein dargestellt.

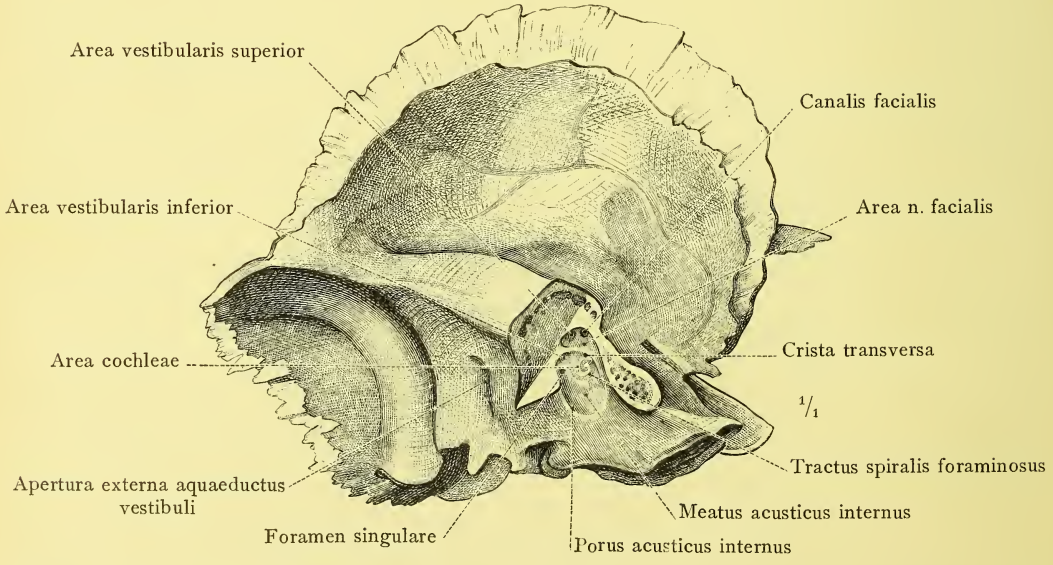

Fig. 140. Der innere Gehörgang, Meatus acusticus internus, durch Aussägen eines rechtwinkeligen Stückes der Pyramide an einem linken Schläfenbein von oben her blossgelegt.

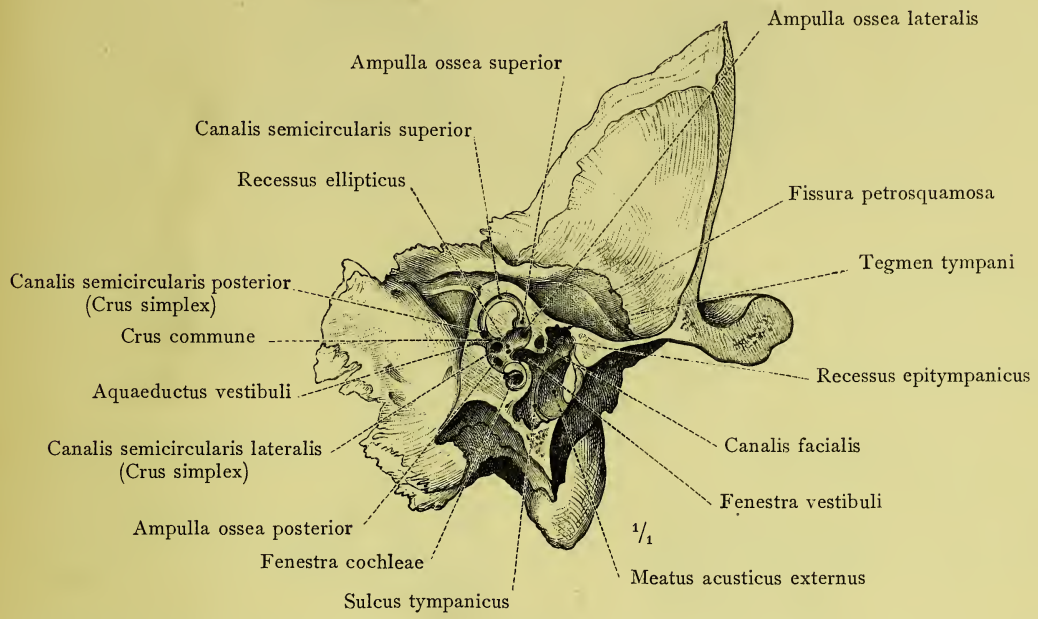

Fig. 141. Theile des knöchernen Labyrinthes und der Trommelhöhle, an dem linken Schläfenbein mittelst eines senkrechten, in der Richtung des oberen Bogenganges durch die Pyramide geführten Sägeschnittes dargestellt.

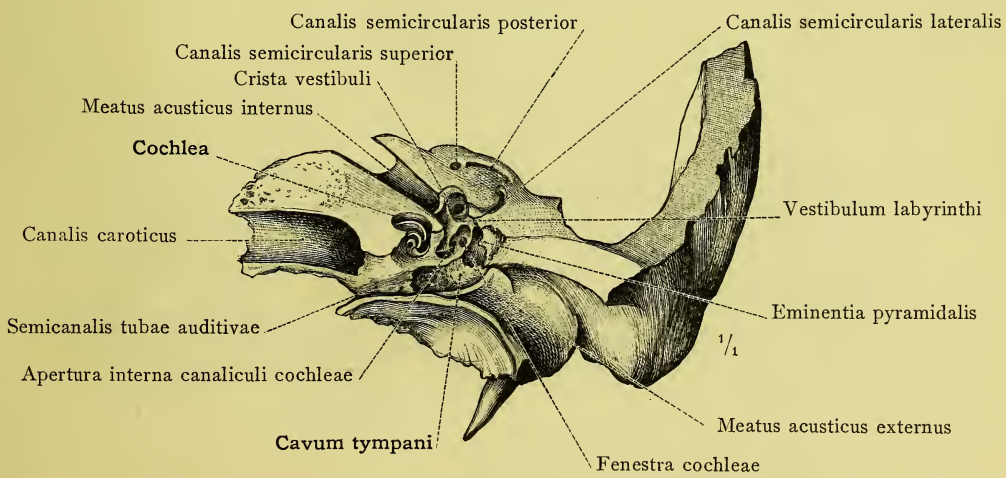

Fig. 142. Theile des knöchernen Labyrinthes und der Trommelhöhle, an dem linken Schläfenbein mittelst eines horizontalen, in der Richtung des inneren und äusseren Gehörganges durch die Pyramide geführten Sägeschnittes dargestellt.

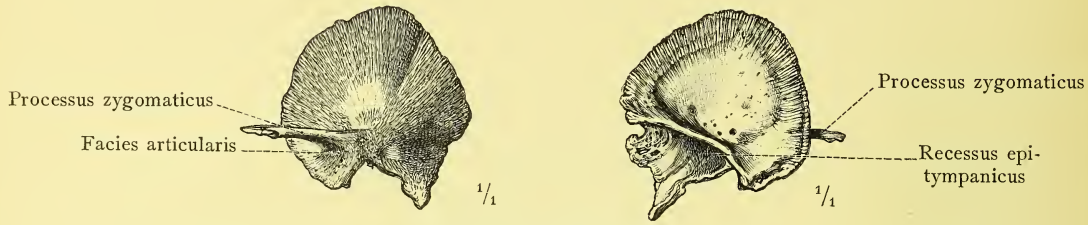

Squama temporalis.



Annulus tympanicus.

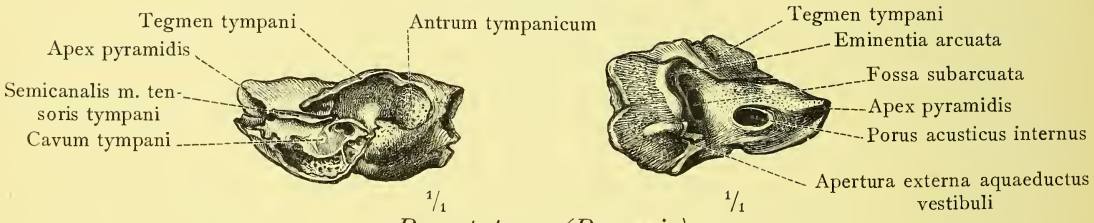

Pars petrosa (Pyramis).

Fig. 143. Ansicht von aussen. Fig. 144. Ansicht von innen.

Die drei Theile des linken Schläfenbeines von einem Embryo aus dem 8. Monate (39·2 Cm. Körperlänge).

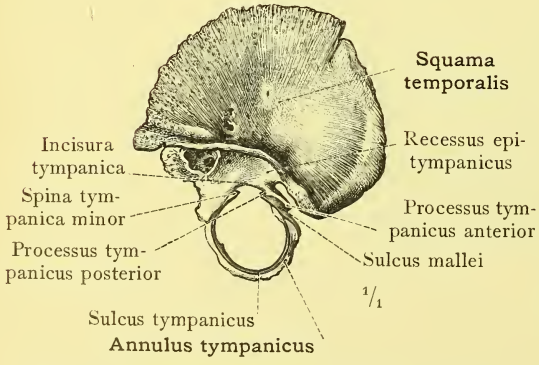

Fig. 145. Squama temporalis und Annulus tympanicus vereinigt. Ansicht von innen. Von einem Embryo aus dem 10. Monate (47·8 Cm. Körperlänge).

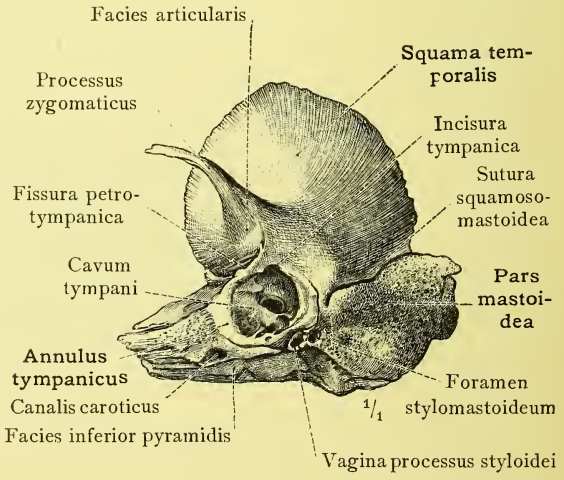

Fig. 146. Die drei Theile des linken Schläfenbeines vereinigt. Ansicht von aussen. Von einem reifen neugeborenen Knaben (52·4 Cm. Körperlänge).

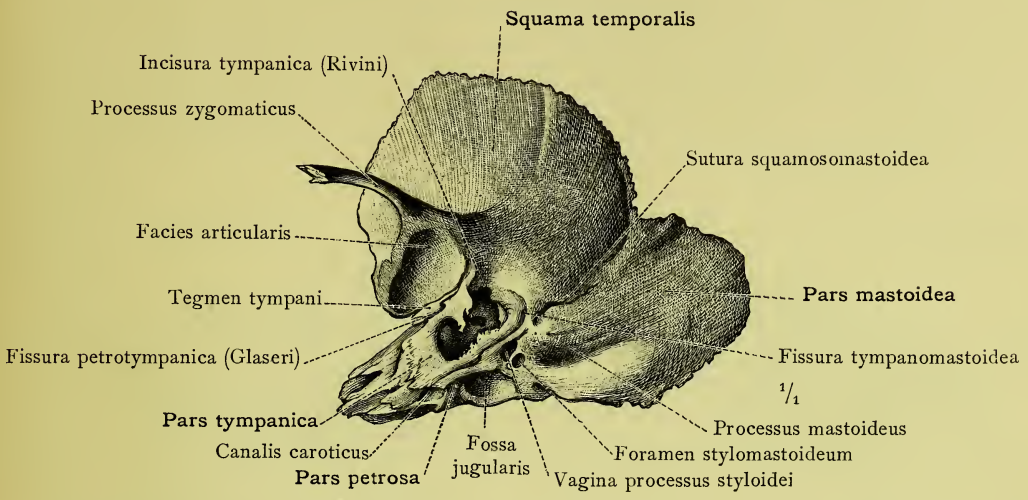

Fig. 147. Das linke Schläfenbein eines 8 Monate alten Knaben. Ansicht schief von aussen und unten. Ausbildung des Meatus acusticus externus.

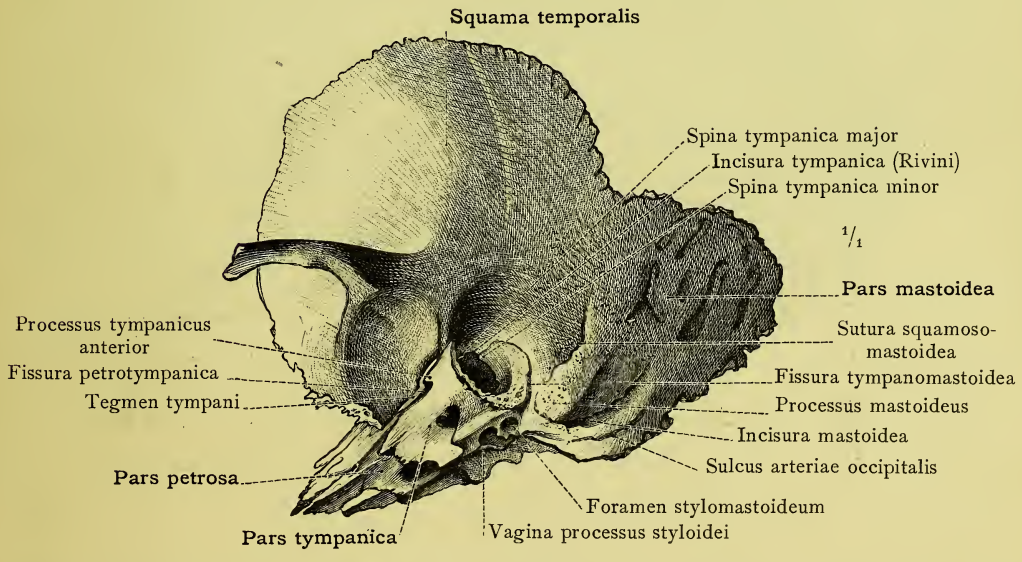

Fig. 148. Das linke Schläfenbein eines 3 Jahre alten Mädchens. Ansicht schief von aussen und unten. Ausbildung des Meatus acusticus externus.

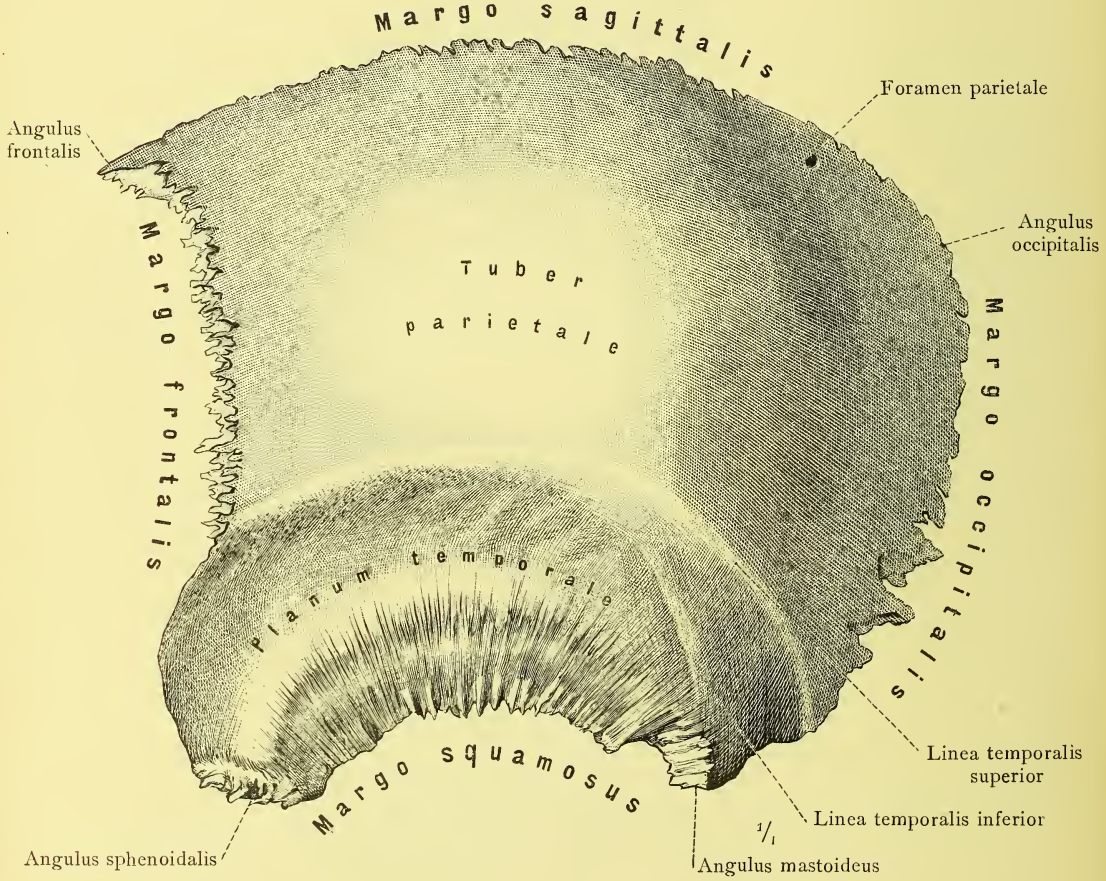

Fig. 149. Das linke Scheitelbein in der Ansicht von aussen. Aeussere Fläche, Facies parietalis.

Os parietale, Scheitelbein.

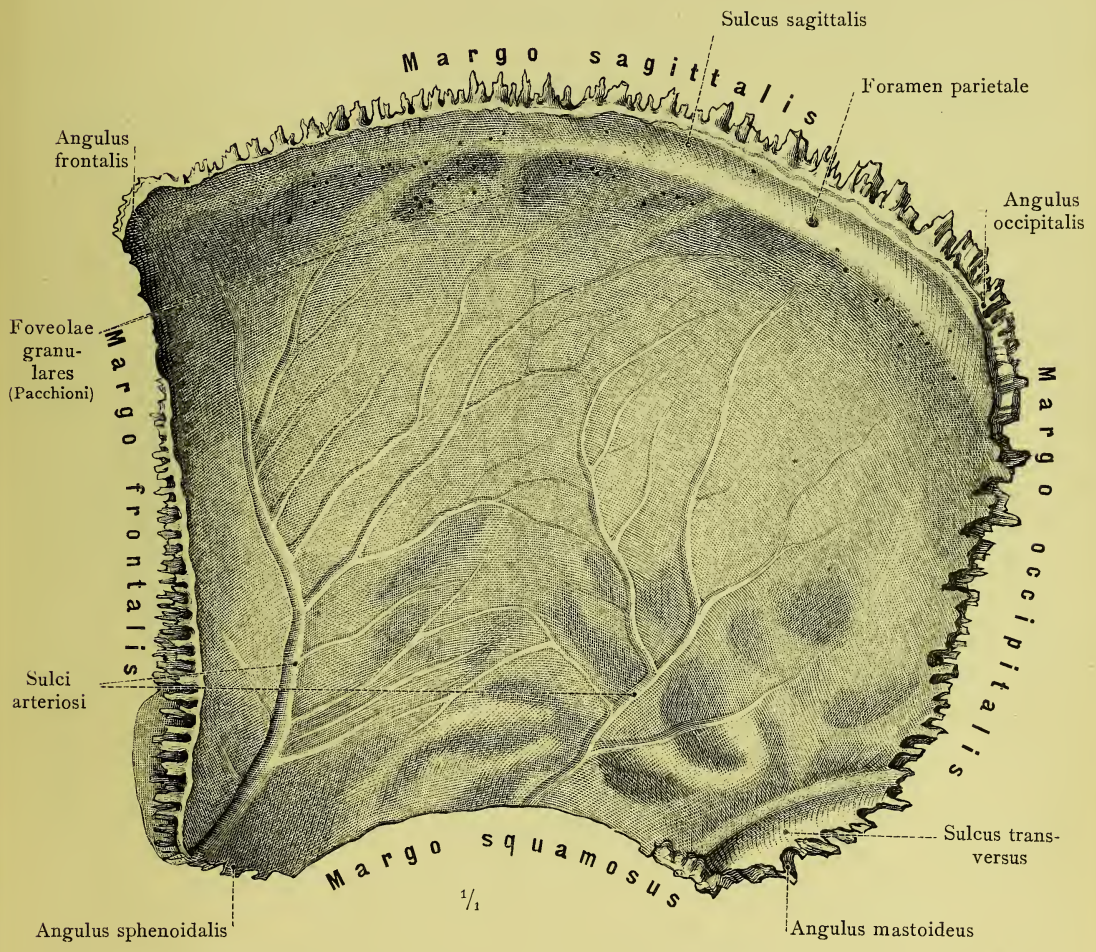

Fig. 150. Das rechte Scheitelbein in der Ansicht von innen. Innere Fläche, Facies cerebralis.

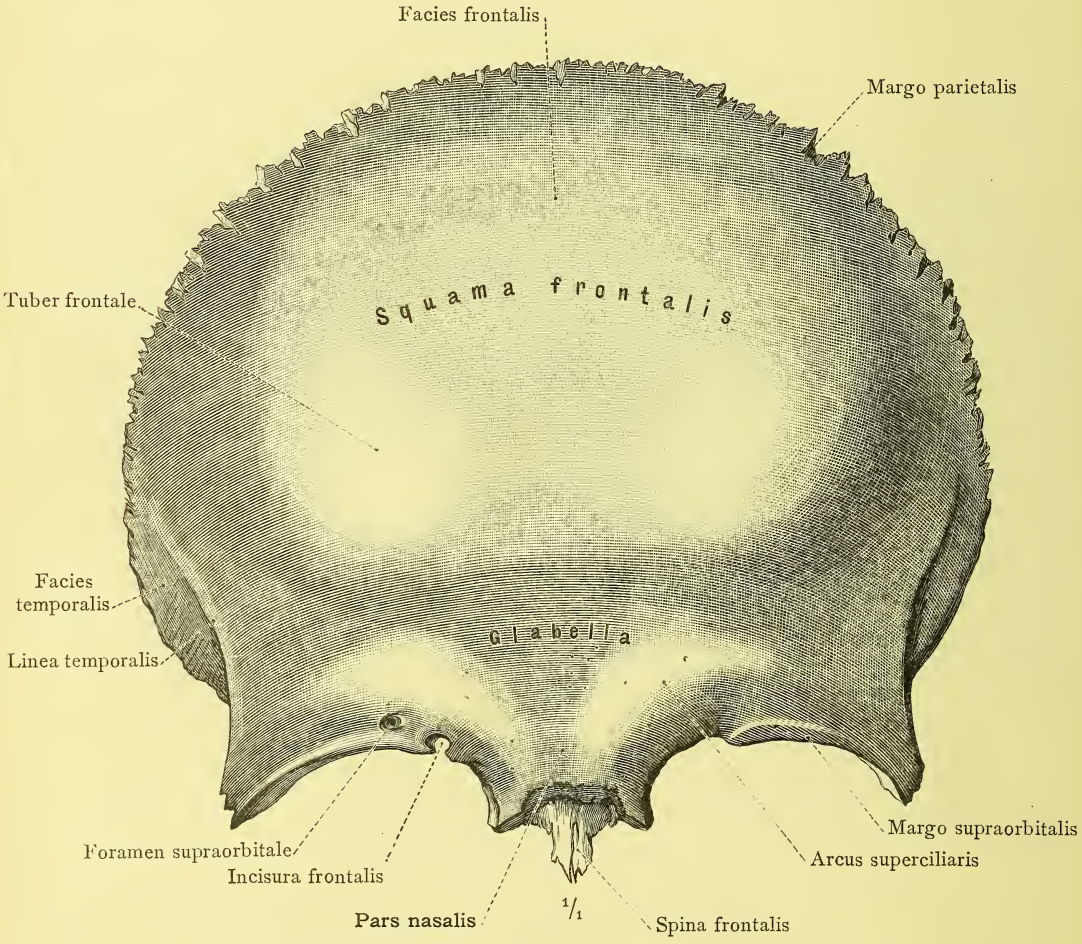

Fig. 151. Das Stirnbein in der Ansicht von vorne. Aeussere Fläche, Facies frontalis.

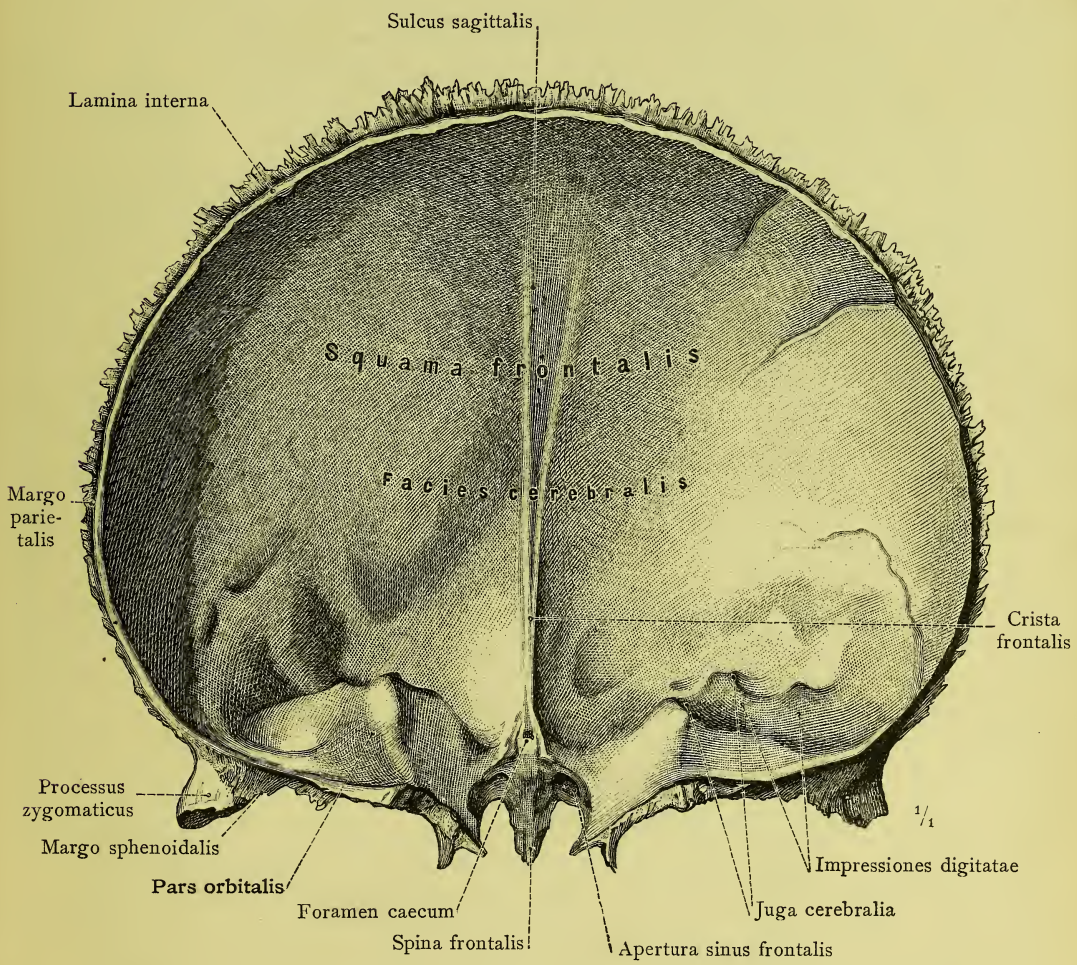

Fig. 152. Das Stirnbein in der Ansicht von hinten. Innere Fläche, Facies cerebralis.

Os frontale, Stirnbein.

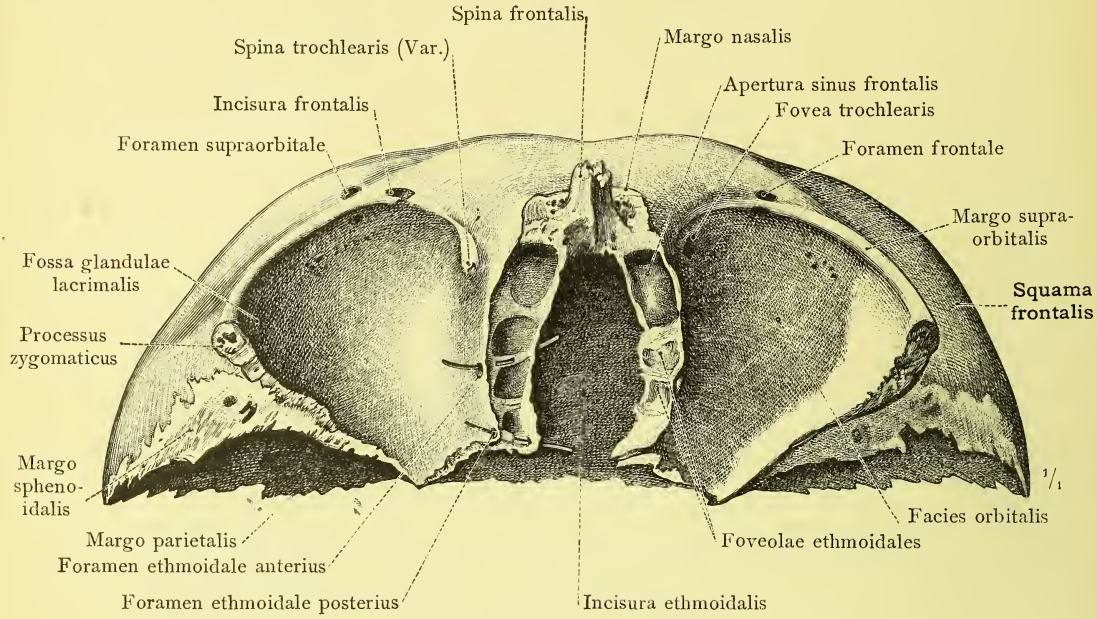

Fig. 153. Das Stirnbein in der Ansicht von unten.

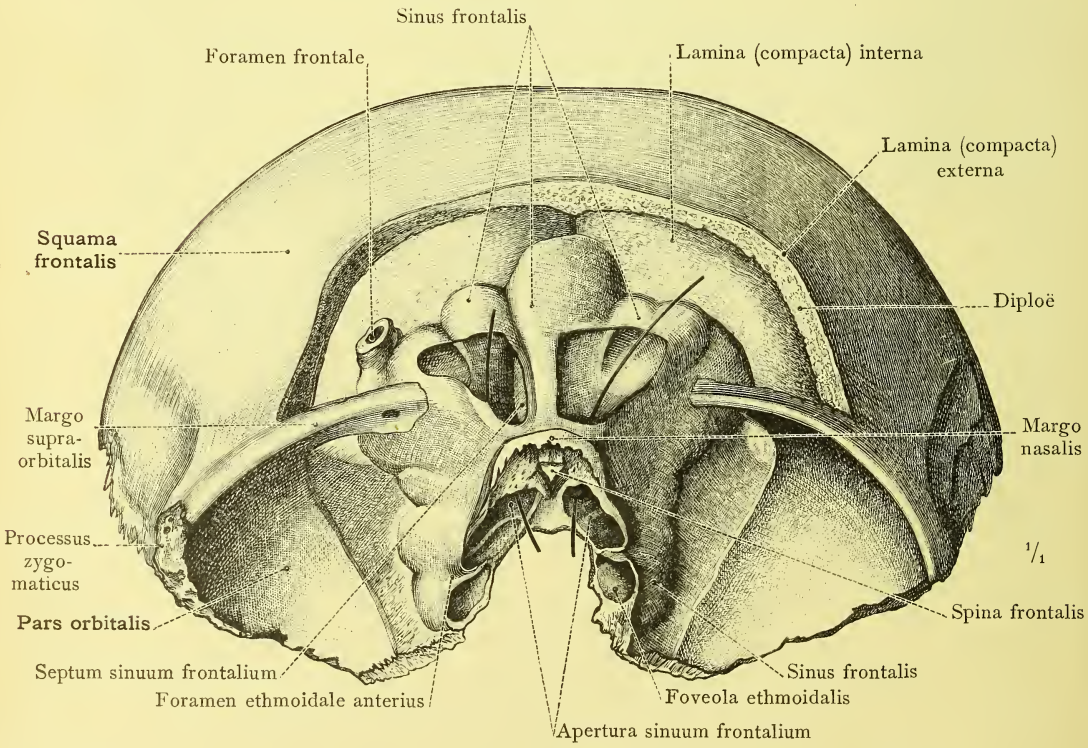

Fig. 154. Die Stirnhöhlen, Sinus frontales, durch Abtragung der äusseren Knochentafel und der Diploë dargestellt und theilweise eröffnet. Ansicht von vorne und unten.

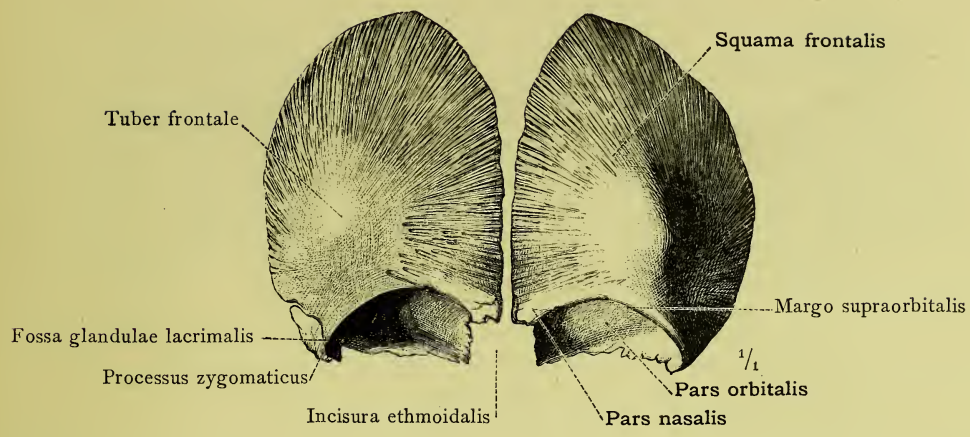

Fig. 155. Die zwei Hälften des Stirnbeines von einem menschlichen Embryo aus dem 8. Monate (37 Cm. Körperlänge) in der Ansicht von vorne.

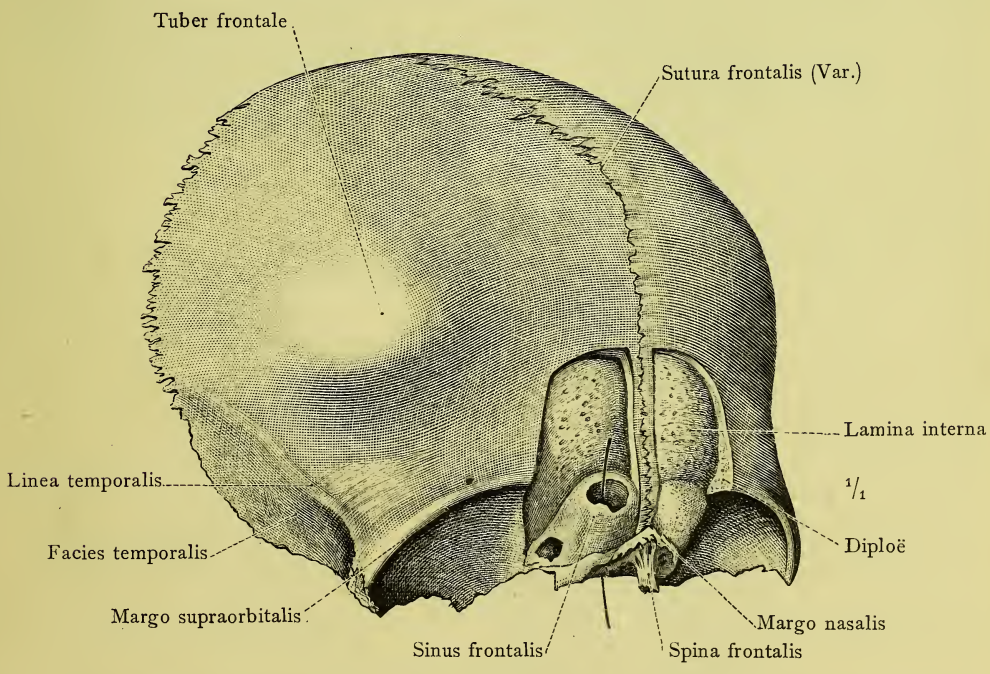

Fig. 156. Das Stirnbein eines 7 Jahre alten Mädchens mit blossgelegten Stirnhöhlen, schief von vorne und rechts gesehen.

Entwicklung des Stirnbeines.

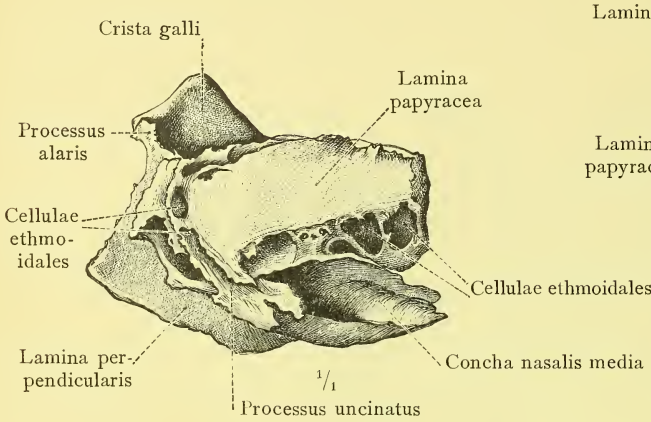

Fig. 157. Das Siebbein in der Ansicht von der linken Seite.

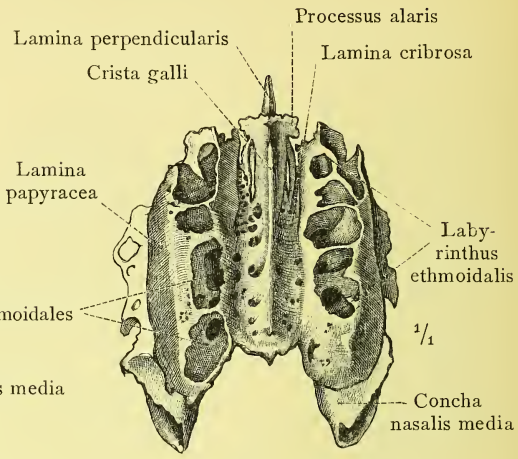

Fig. 158. Das Siebbein in der Ansicht von oben.

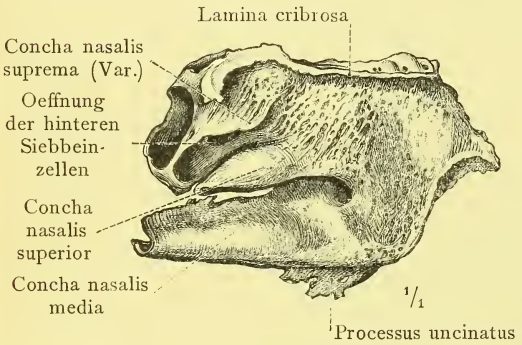

Fig. 159. Die linke Hälfte des Siebbeines in der Ansicht von innen.

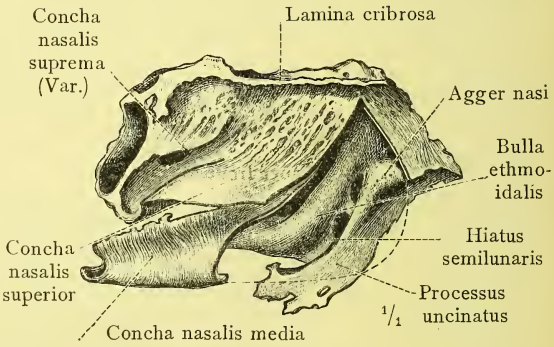

Fig. 160. Die linke Hälfte des Siebbeines in der Ansicht von innen. Der vordere Theil der mittleren Nasenmuschel, deren Bereich die punktirte Linie andeutet, ist abgetragen worden.

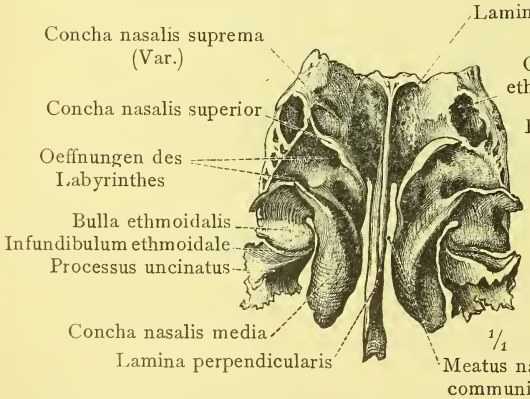

Fig. 161. Das Siebbein in der Ansicht von hinten und unten.

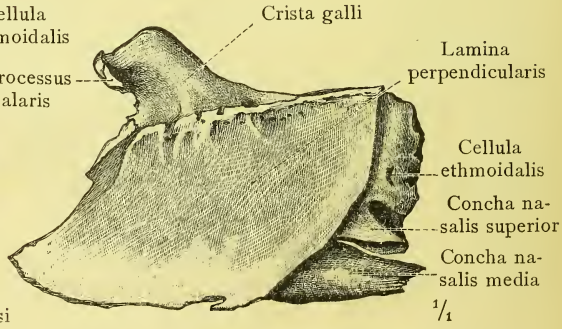

Fig. 162. Siebbein, dessen linke Hälfte abgetragen worden ist.

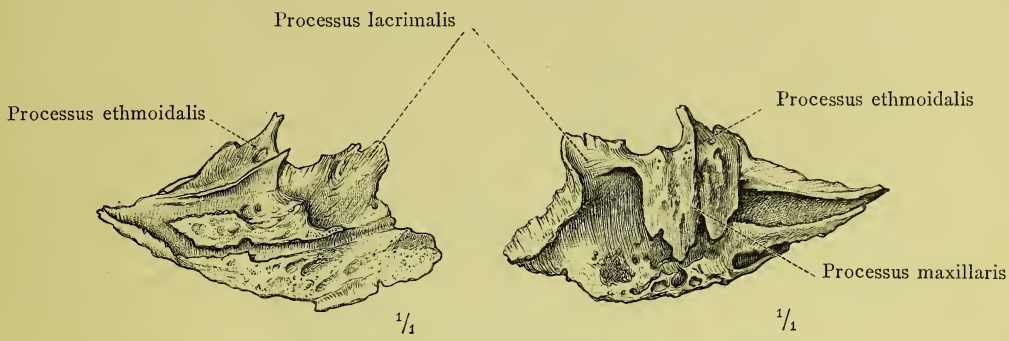

Fig. 163. Mediale Seite. Fig. 164. Laterale Seite.

Concha nasalis inferior, untere Nasenmuschel (von links).

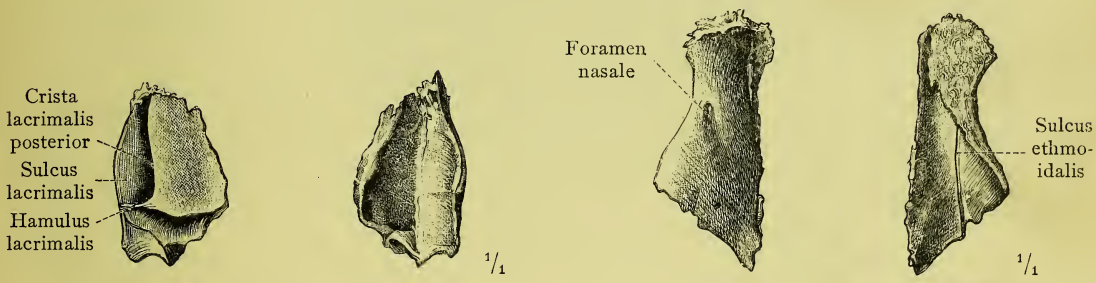

Fig. 165. Laterale Seite. Fig. 166. Mediale Seite. Fig. 167. Vordere Seite. Fig. 168. Hintere Seite.

Os lacrimale, Thränenbein (von links). *Os nasale, Nasenbein (von links).*

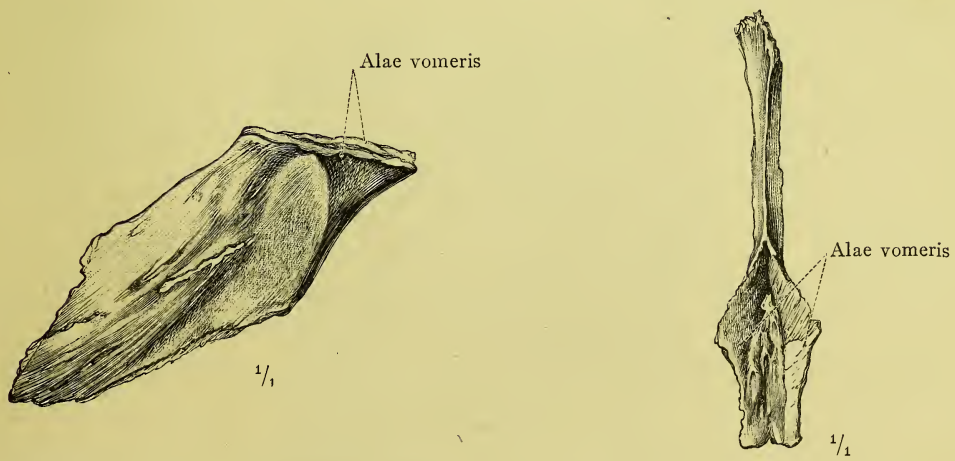

Fig. 169. Ansicht von der linken Seite. Fig. 170. Ansicht von oben.

Vomer, Pflugscharbein.

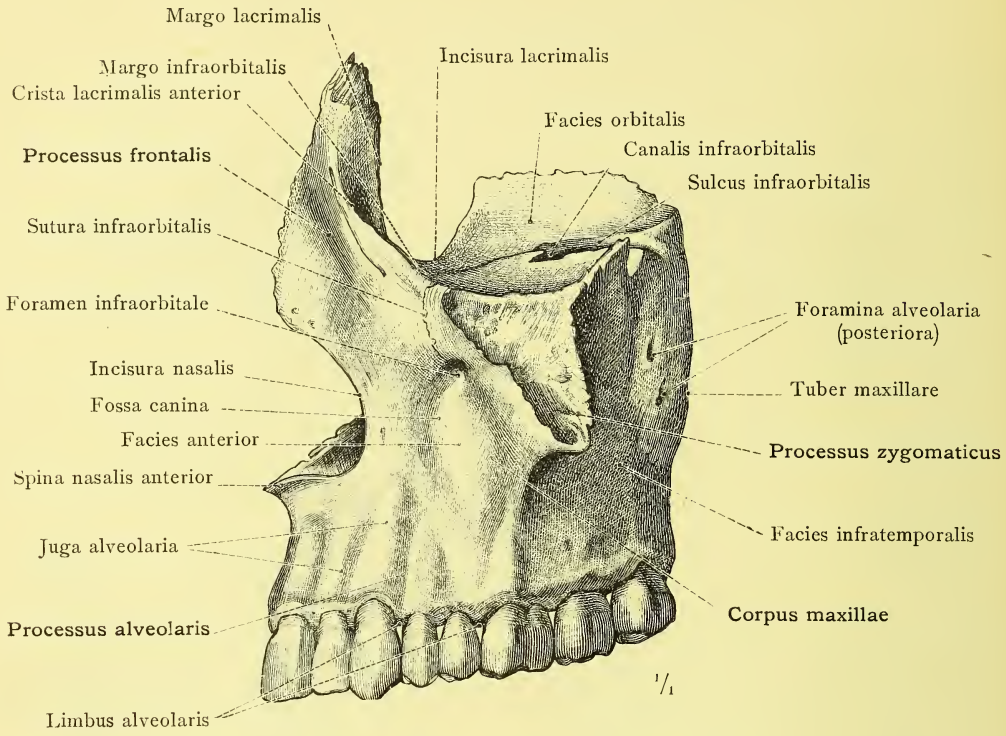

Fig. 171. Das linke Oberkieferbein; laterale Seite.

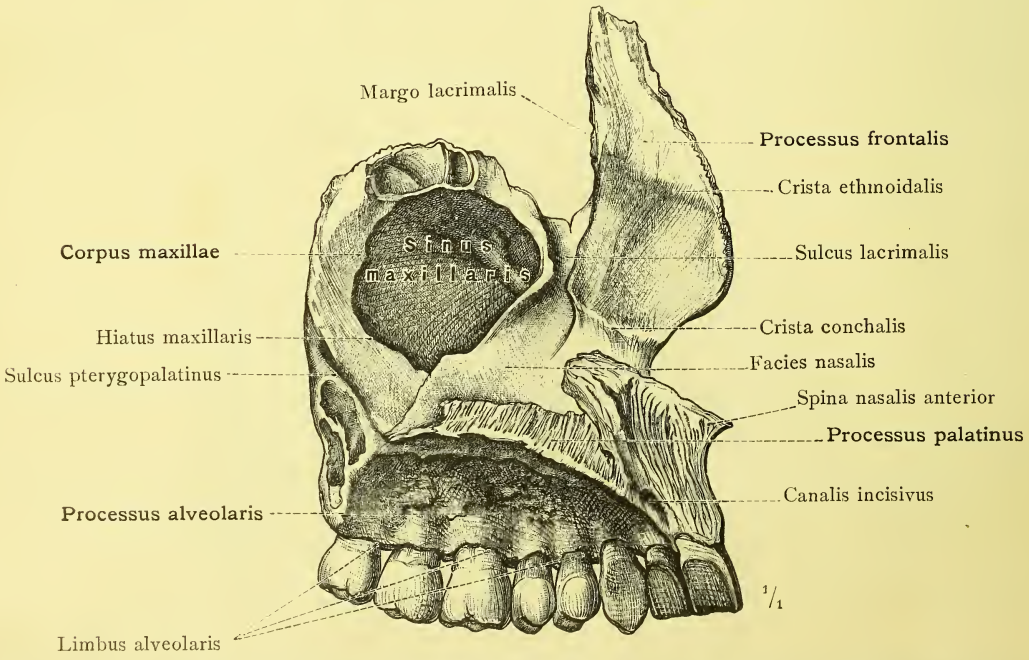

Fig. 172. Das linke Oberkieferbein; mediale Seite. Einblick in die Oberkieferhöhle.

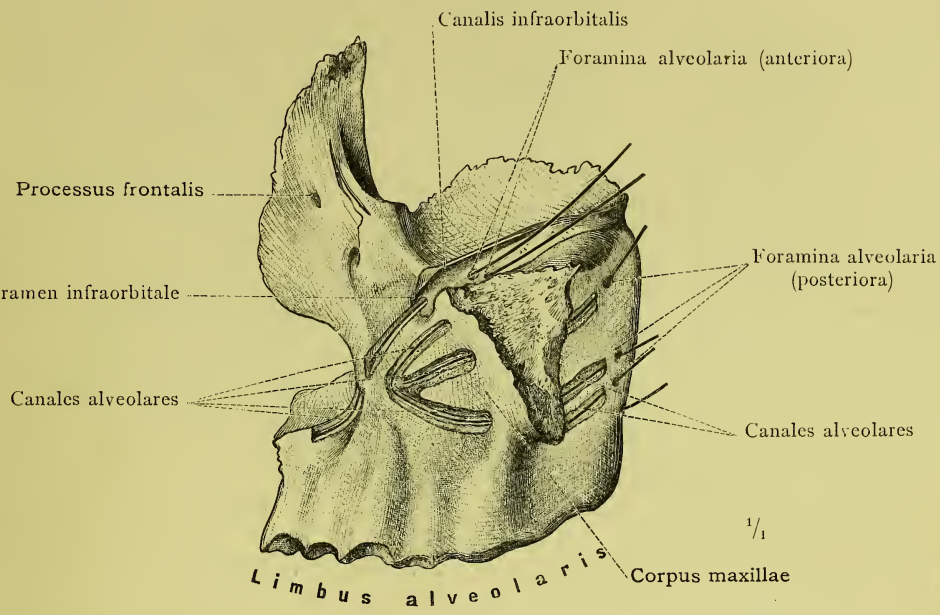

Fig. 173. Das linke Oberkieferbein; laterale Seite. Die Zahnnervencanälchen sind durch theilweise Abtragung der äusseren Knochenlamelle blossgelegt und ihr Verlauf durch eingelegte Sonden deutlicher hervorgehoben worden.

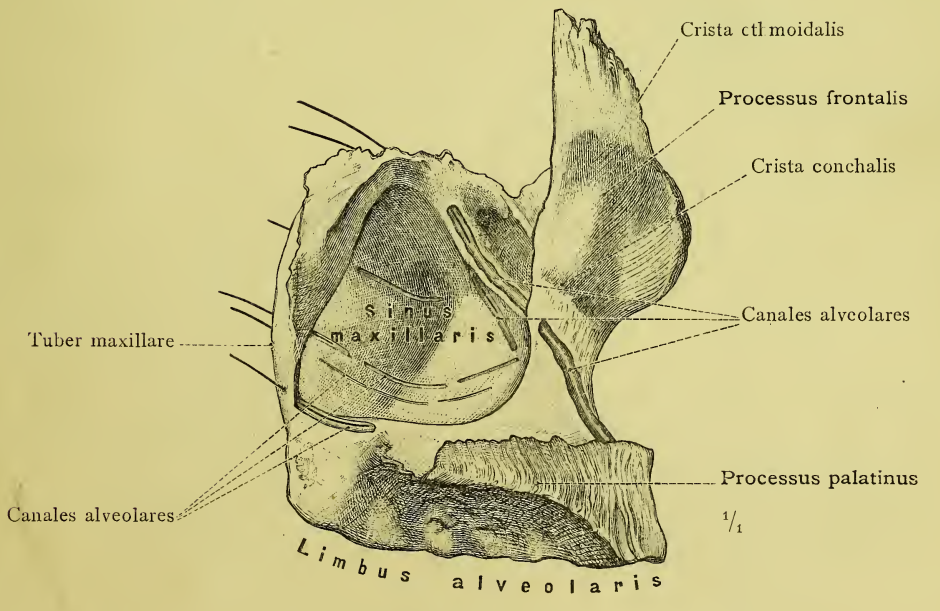

Fig. 174. Das linke Oberkieferbein; mediale Seite. Von den Zahnnervencanälchen sind das vorderste und das hinterste durch Abtragung der äusseren Knochenlamelle blossgelegt worden. Durch eingeführte Sonden wird die Lage der zu ihnen gehörigen Foramina alveolaria angedeutet.

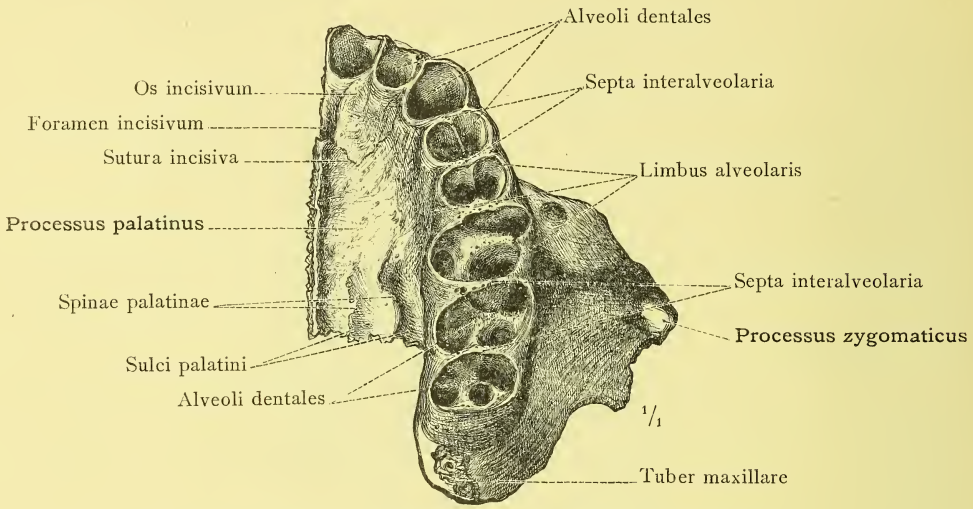

Fig. 175. Das linke Oberkieferbein von unten gesehen.

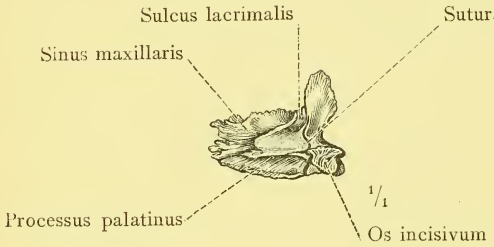

Fig. 176. Von der medialen Seite gesehen.

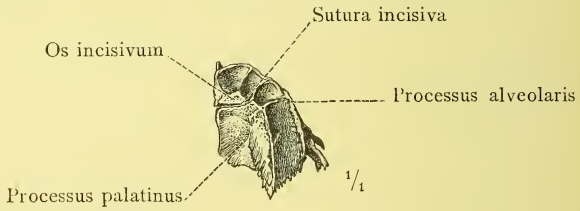

Fig. 177. Von unten gesehen.

Das linke Oberkieferbein eines Embryo aus dem Ende des 6. Monates (30 Cm. Körperlänge).

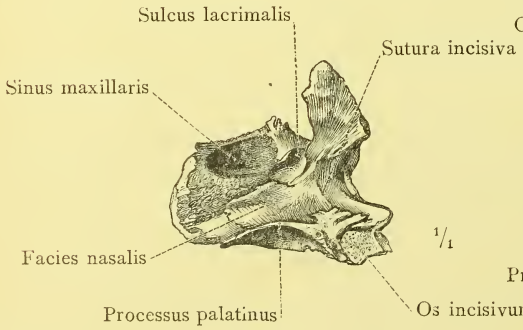

Fig. 178. Von der medialen Seite gesehen.

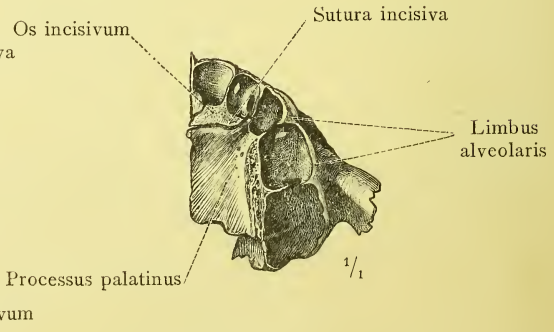

Fig. 179. Von unten gesehen.

Das linke Oberkieferbein eines reifen neugeborenen Knaben (52·4 Cm. Körperlänge).

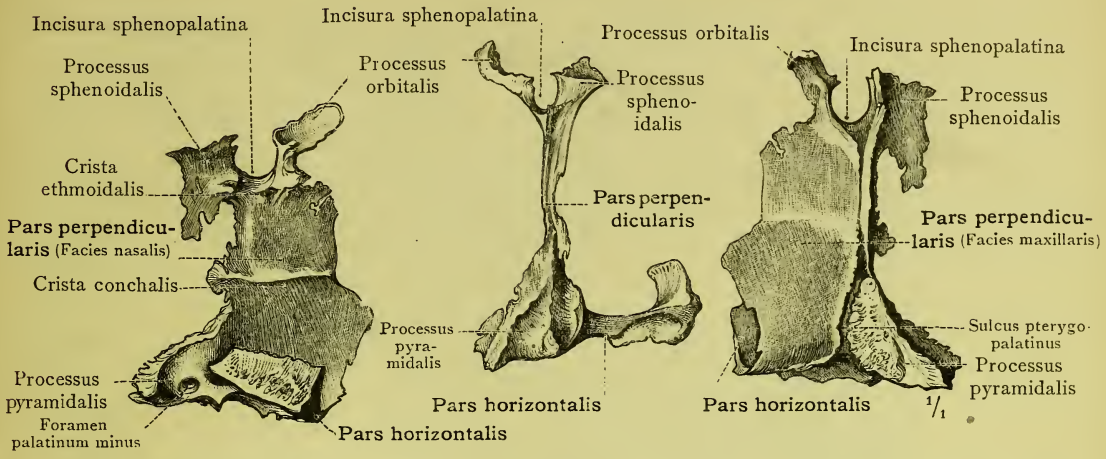

Fig. 180. Mediale Seite. Fig. 181. Ansicht von hinten. Fig. 182. Laterale Seite.

Os palatinum, Gaumenbein (von links).

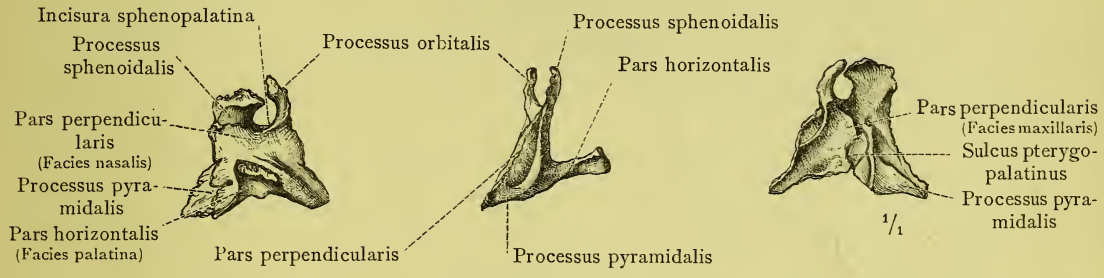

Fig. 183. Mediale Seite. Fig. 184. Ansicht von hinten. Fig. 185. Laterale Seite.

Das linke Gaumenbein eines reifen neugeborenen Knaben (52·4 Cm. Körperlänge).

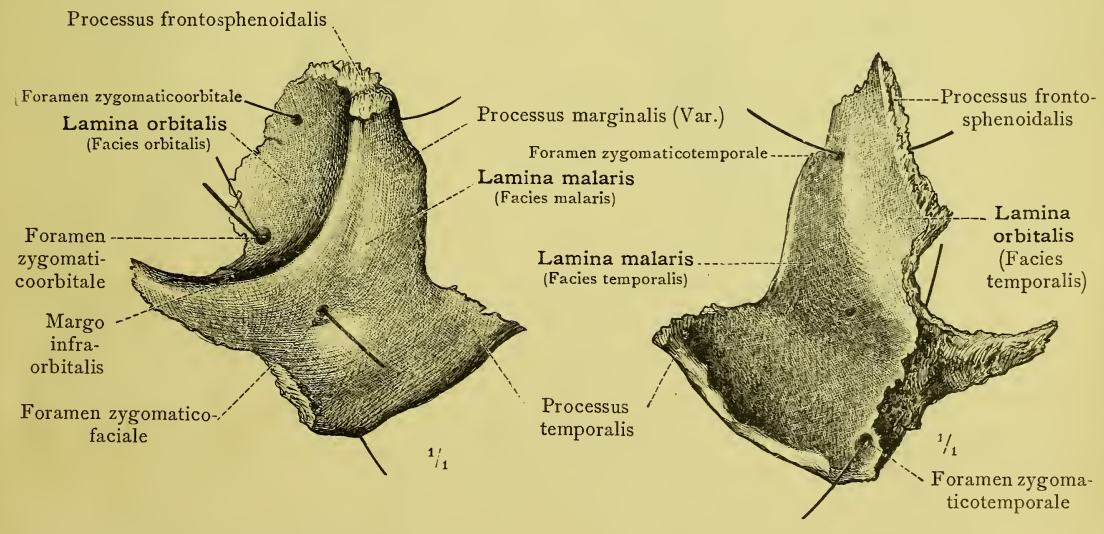

Fig. 186. Ansicht von vorne. Fig. 187. Ansicht von hinten.

Os zygomaticum, Jochbein (von links).

Ergänzungsknochen des Oberkiefers.

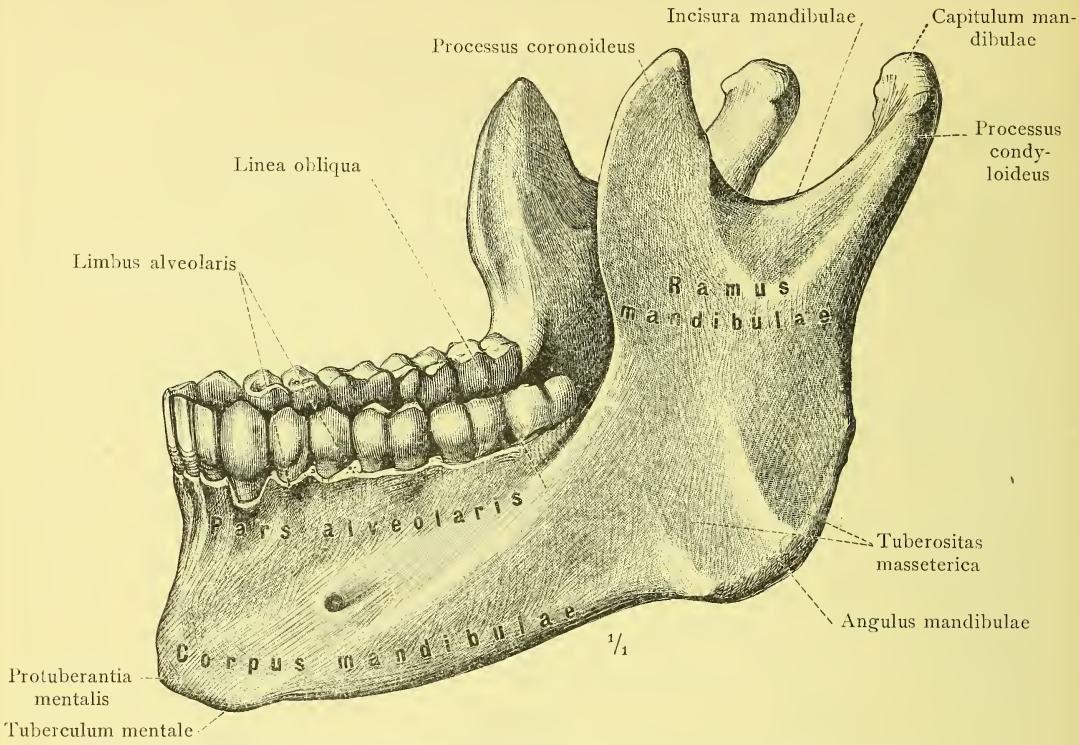

Fig. 188. Das Unterkieferbein in der Ansicht von der linken Seite.

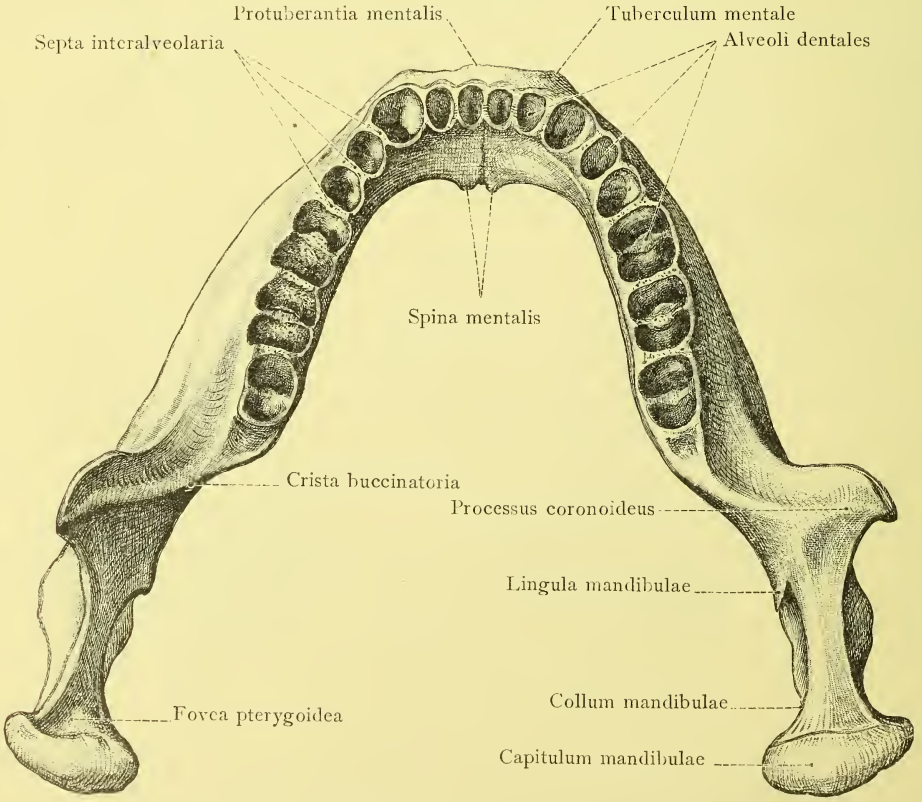

Fig. 189. Das Unterkieferbein in der Ansicht von oben.

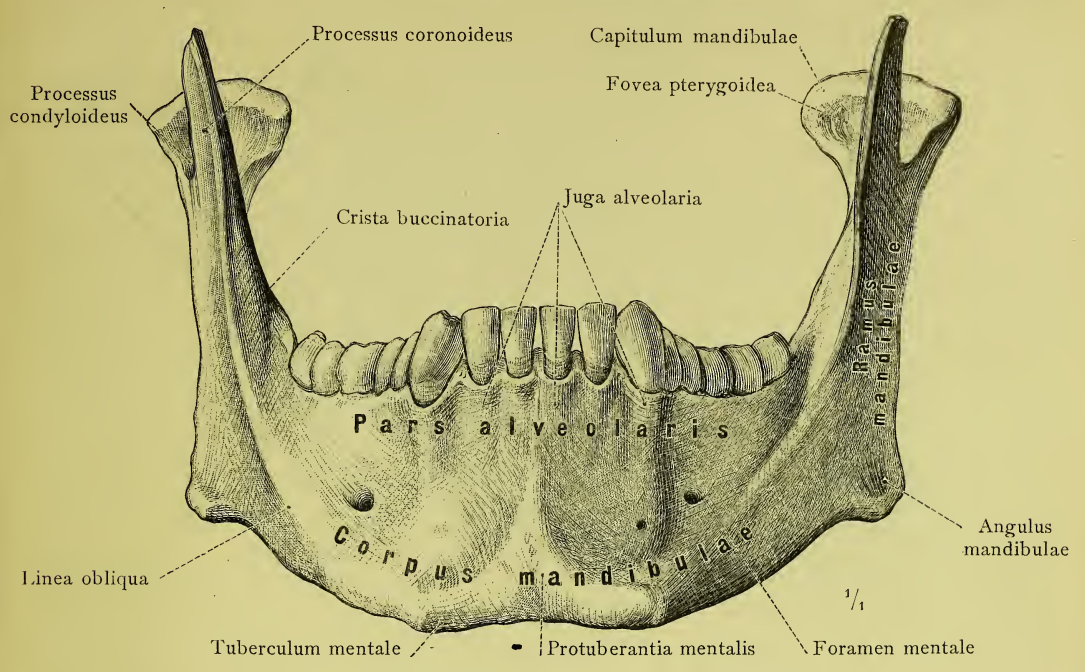

Fig. 190. Das Unterkieferbein von vorne gesehen.

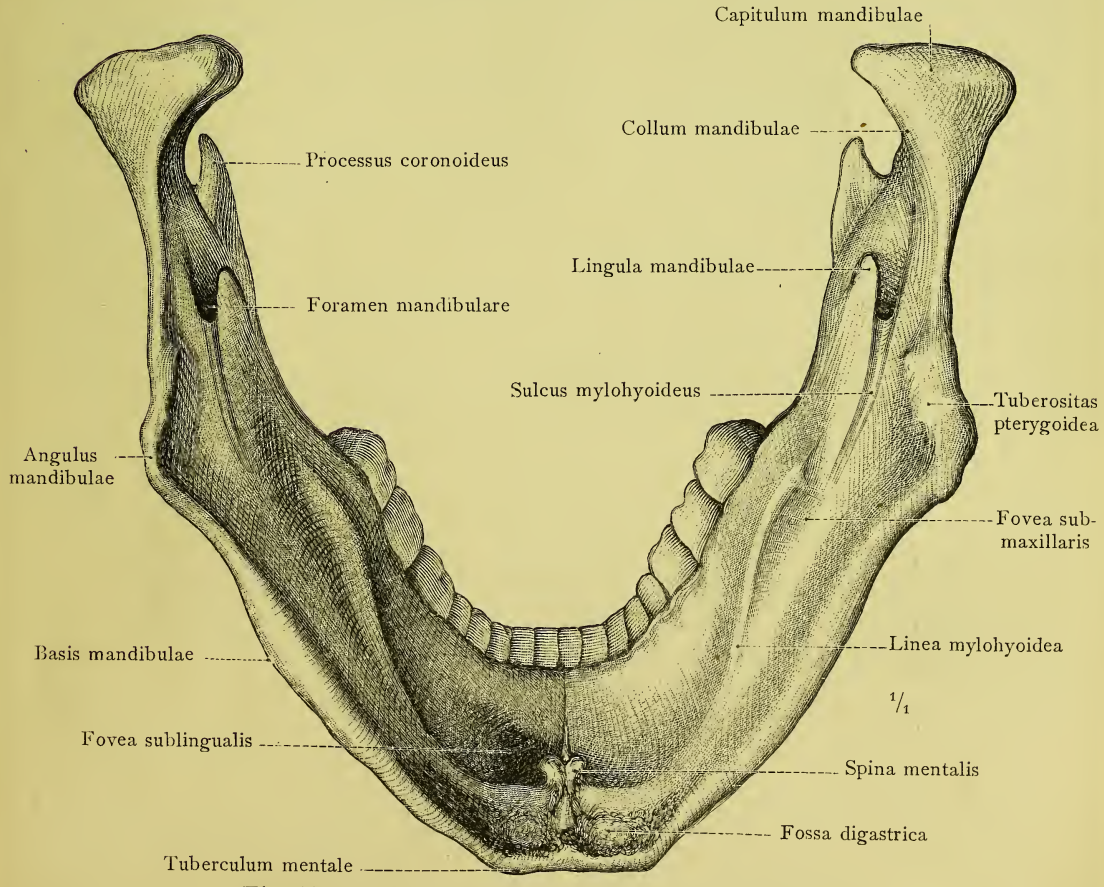

Fig. 191. Das Unterkieferbein von hinten gesehen.

Mandibula, Unterkieferbein.

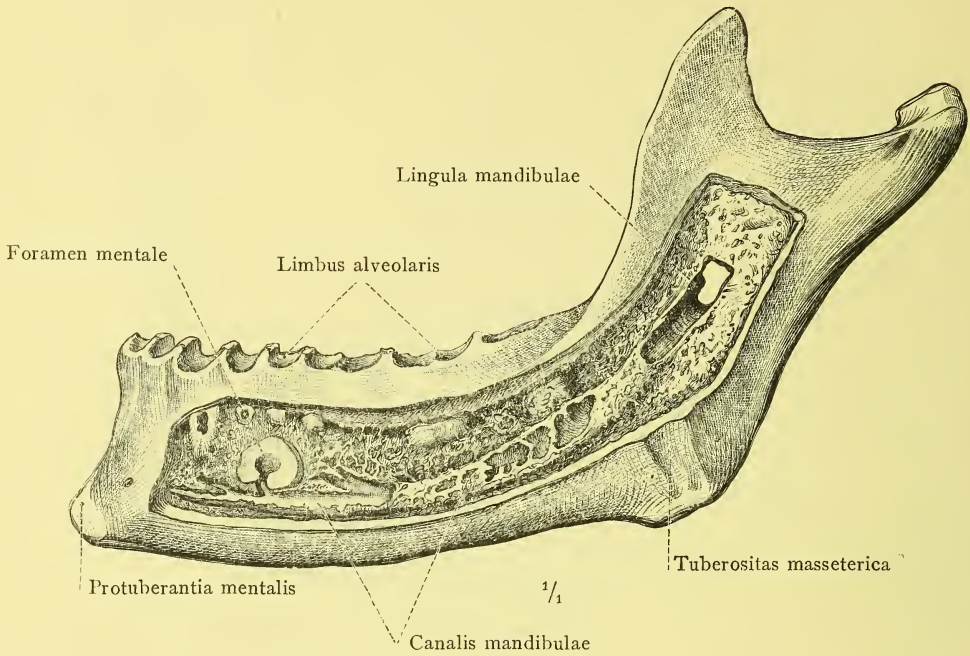

Fig. 192. Das Unterkieferbein von links gesehen. Durch Abtragung eines Theiles der äusseren Knochenlamelle ist der Canalis mandibulae blossgelegt worden.

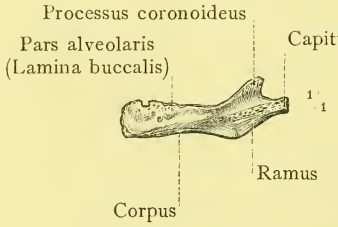

Fig. 193. Von der lateralen Seite gesehen.

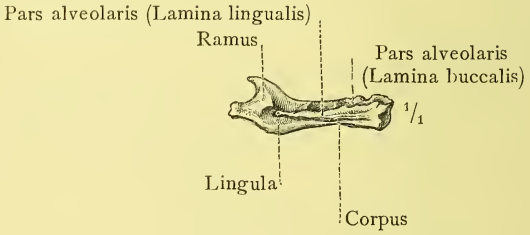

Fig. 194. Von der medialen Seite gesehen.

Die linke Hälfte des Unterkieferbeines von einem menschlichen Embryo aus dem Ende des 5. Monates (18·7 Cm. Körperlänge).

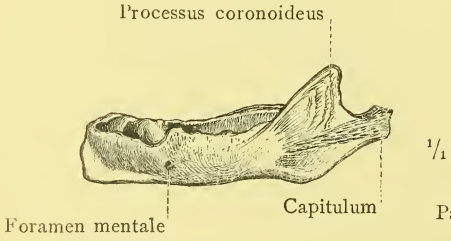

Fig. 195. Von der lateralen Seite gesehen.

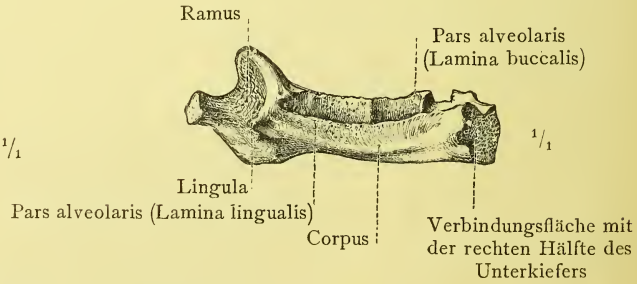

Fig. 196. Von der medialen Seite gesehen.

Die linke Hälfte des Unterkieferbeines von einem menschlichen Embryo aus der Mitte des 8. Monates (37·6 Cm. Körperlänge).

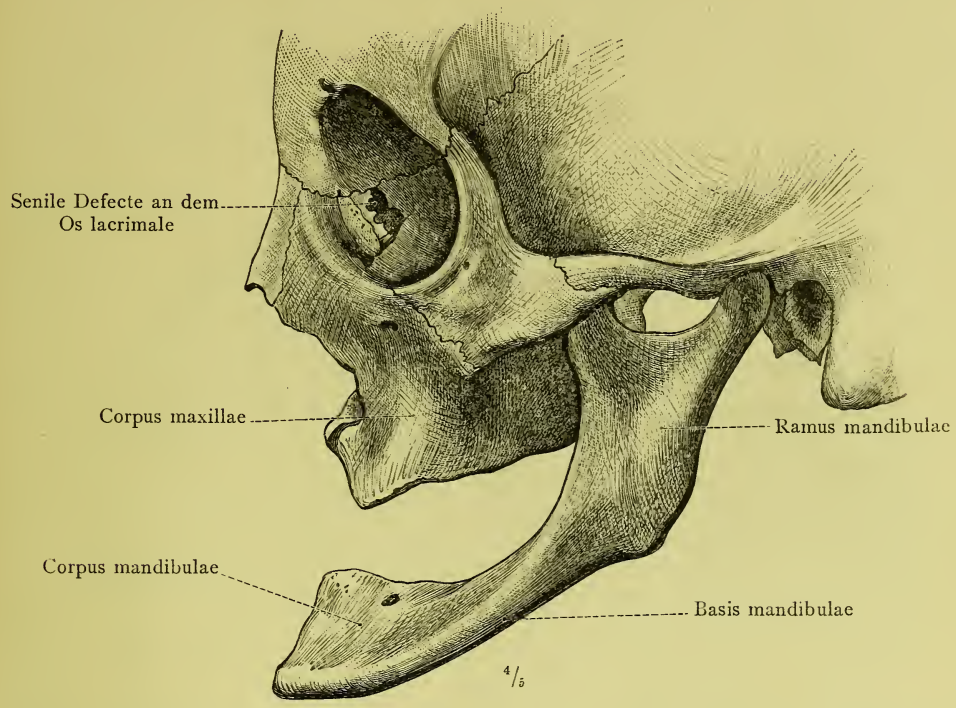

Fig. 197. Gesichtsschädel einer 84 Jahre alten Frau mit Schwund der Zahnfortsätze des Ober- und Unterkiefers (Greisengesicht).

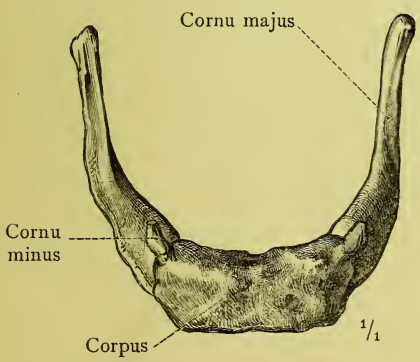

Fig. 198. Ansicht von oben.

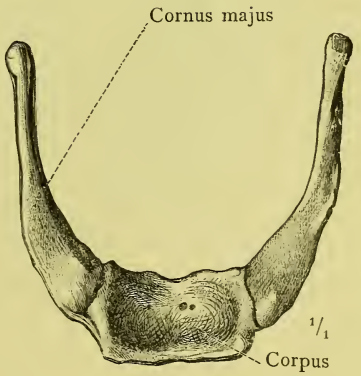

Fig. 199. Ansicht von unten.

Os hyoideum, Zungenbein.

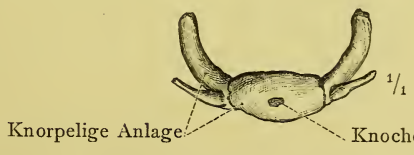

Fig. 200. Das Zungenbein eines reifen, todtgeborenen Knaben (52 Cm. Körperlänge).

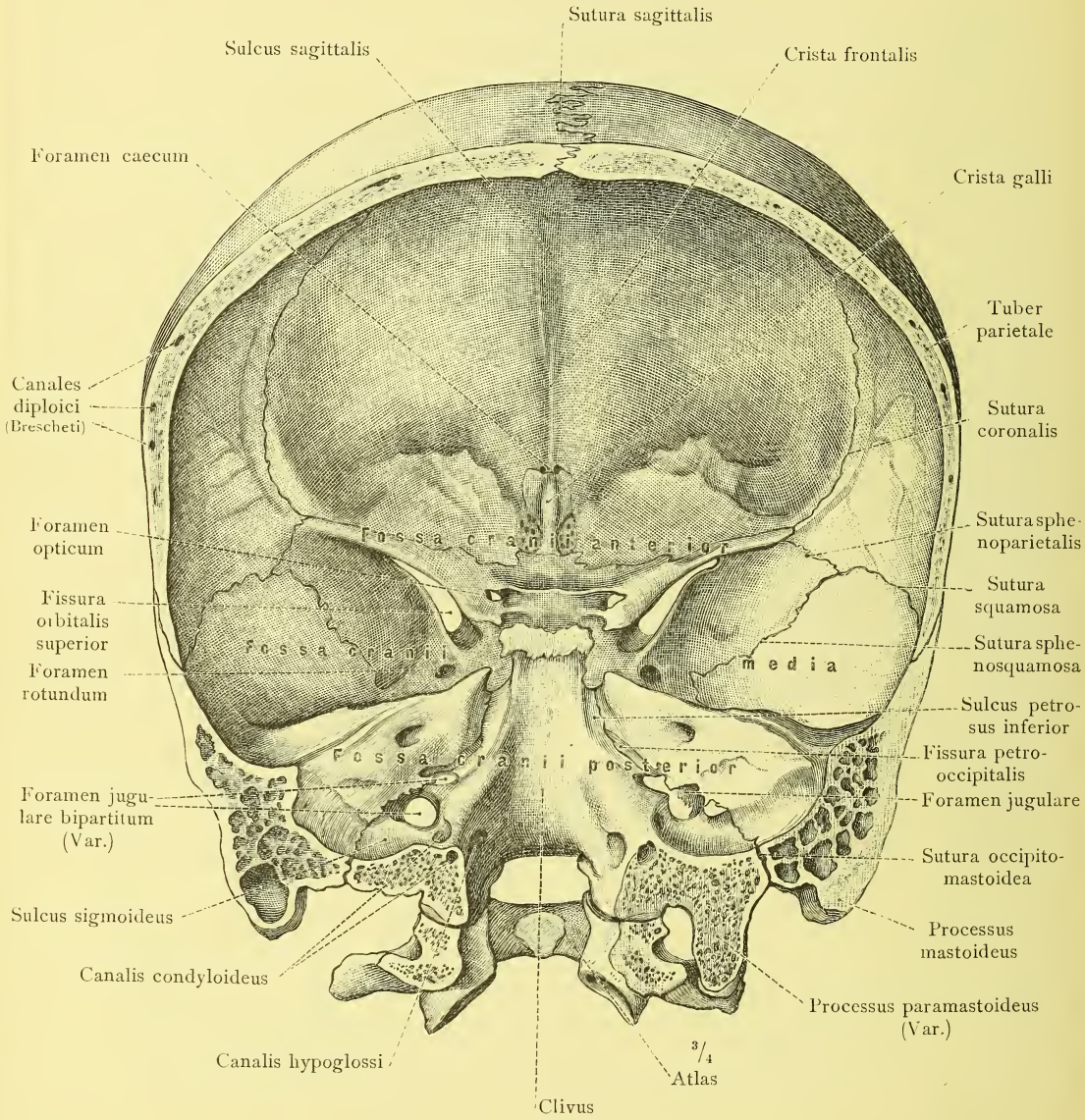

Fig. 201. Hirnschädel, mittelst eines durch die Warzenfortsätze geführten frontalen Sägeschnittes in einen vorderen und hinteren Antheil zerlegt. Der erste Halswirbel ist in derselben Richtung durchgesägt und dem Schädel angefügt. — Ansicht des vorderen Abschnittes der Schädelhöhle. Die vordere und mittlere Schädelgrube, sowie der vordere Abschnitt der hinteren Schädelgrube von hinten gesehen. (Ein auf der rechten Seite vorhandener Processus paramastoideus steht mit dem Atlas in gelenkiger Verbindung.)

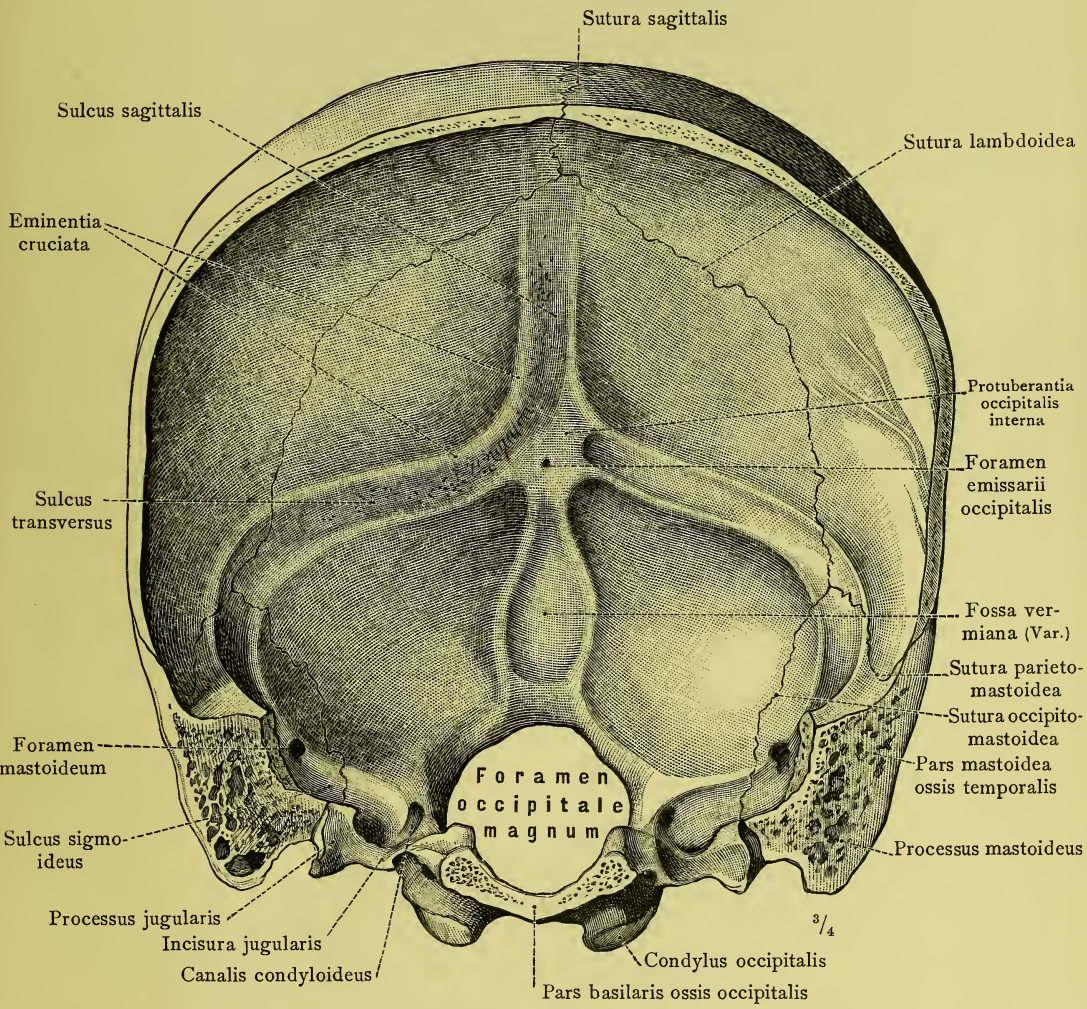

Fig. 202. Hirnschädel, mittelst eines durch die Warzenfortsätze und durch den Grundtheil des Hinterhauptbeines geführten frontalen Sägeschnittes in einen vorderen und hinteren Antheil zerlegt. Ansicht des hinteren Abschnittes der Schädelhöhle. Der Sulcus sigmoideus ist auf beiden Seiten in seinem ganzen Verlauf und im Zusammenhang mit dem Sulcus transversus sichtbar.

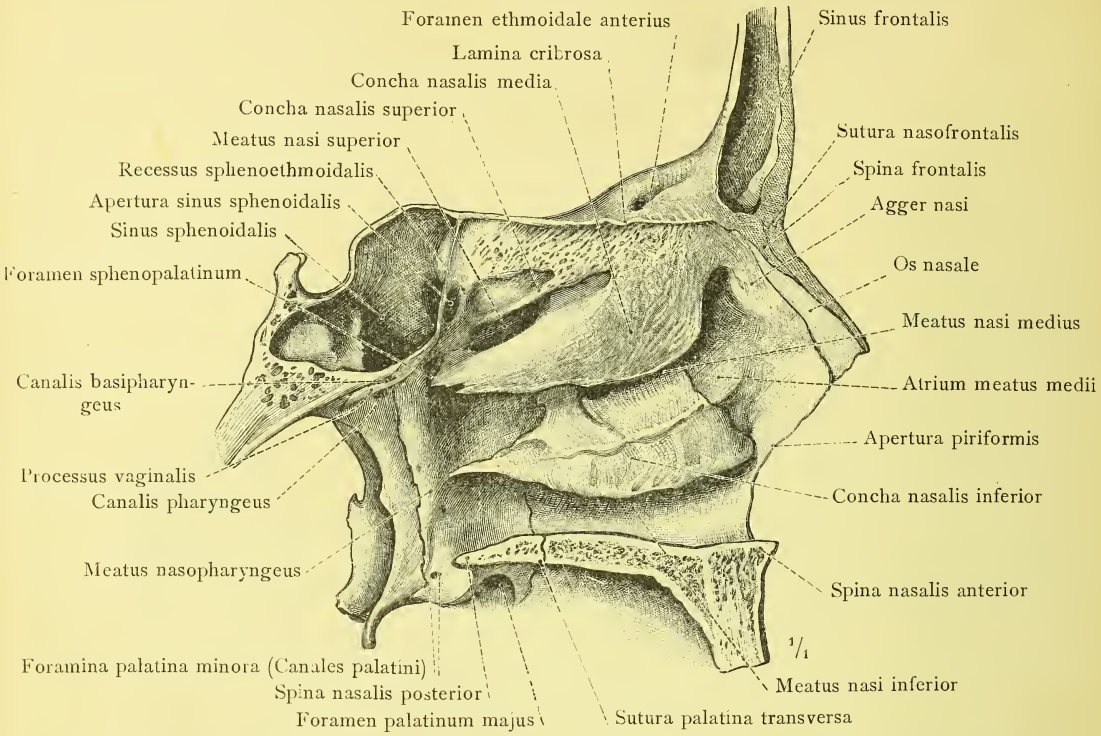

Fig. 203. Die laterale Wand der Nasenhöhle mit den Nasenmuscheln und den Nasengängen. Median-sagittaler Durchschnitt. Linke Seite.

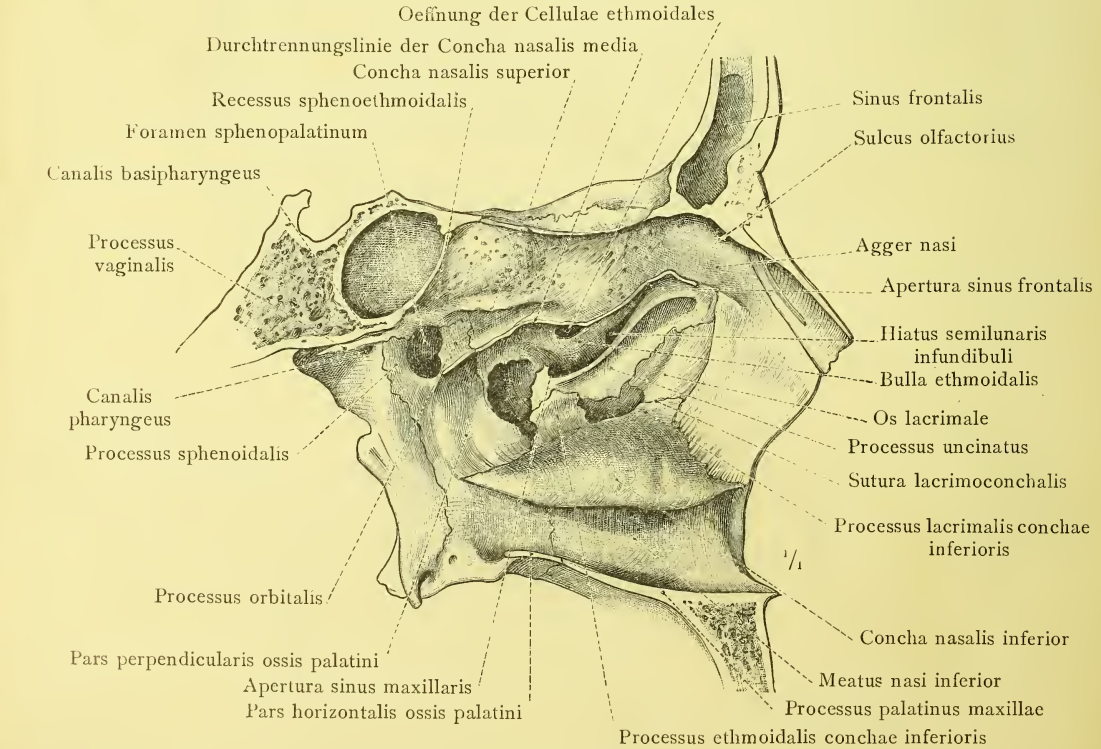

Fig. 204. Die laterale Wand der Nasenhöhle; die mittlere Nasenmuschel ist abgetragen worden. Median-sagittaler Durchschnitt. Linke Seite.

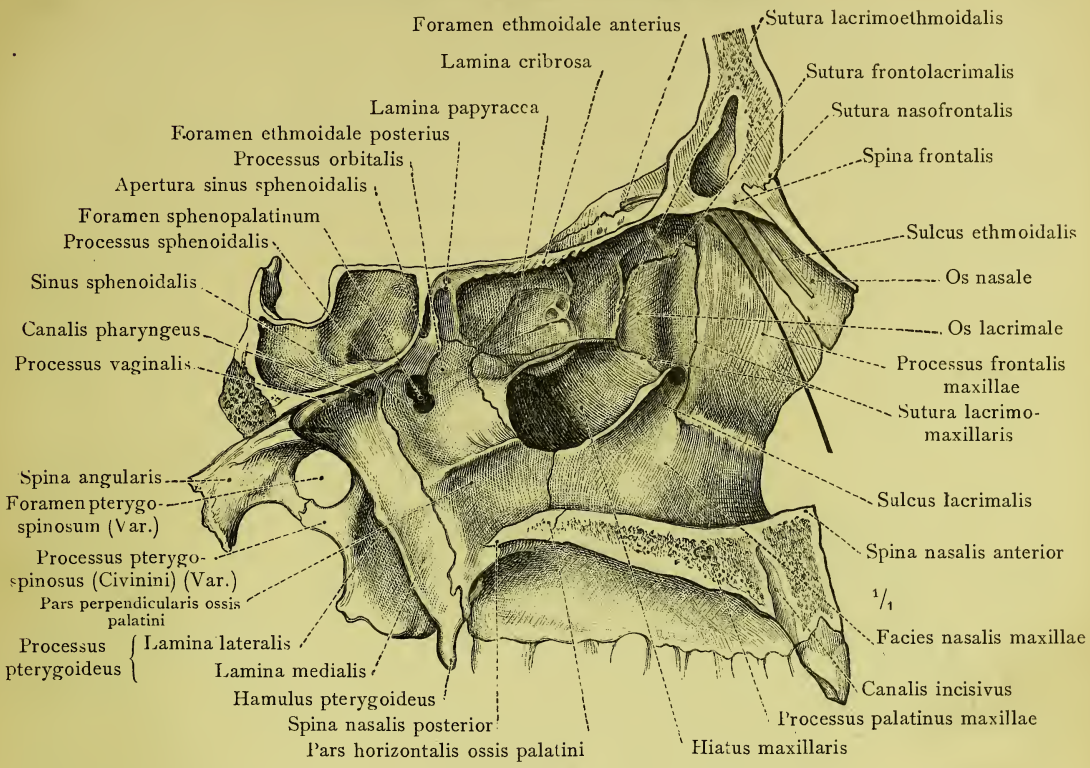

Fig. 205. Die laterale Wand der Nasenhöhle nach Abtragung der drei Nasenmuscheln und des Siebbeinlabyrinthes. Median-sagittaler Durchschnitt. Linke Seite.

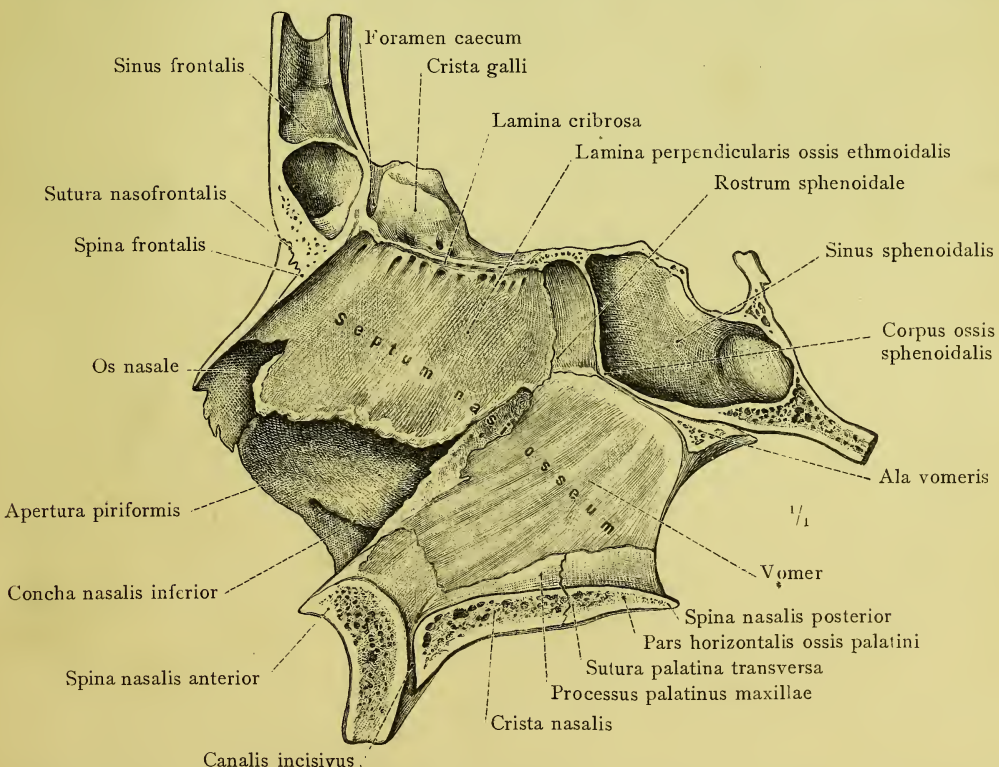

Fig. 206. Die knöcherne Nasenscheidewand in der Ansicht von links. Sagittaler Durchschnitt des Gesichtsschädels, links neben der Medianebene geführt.

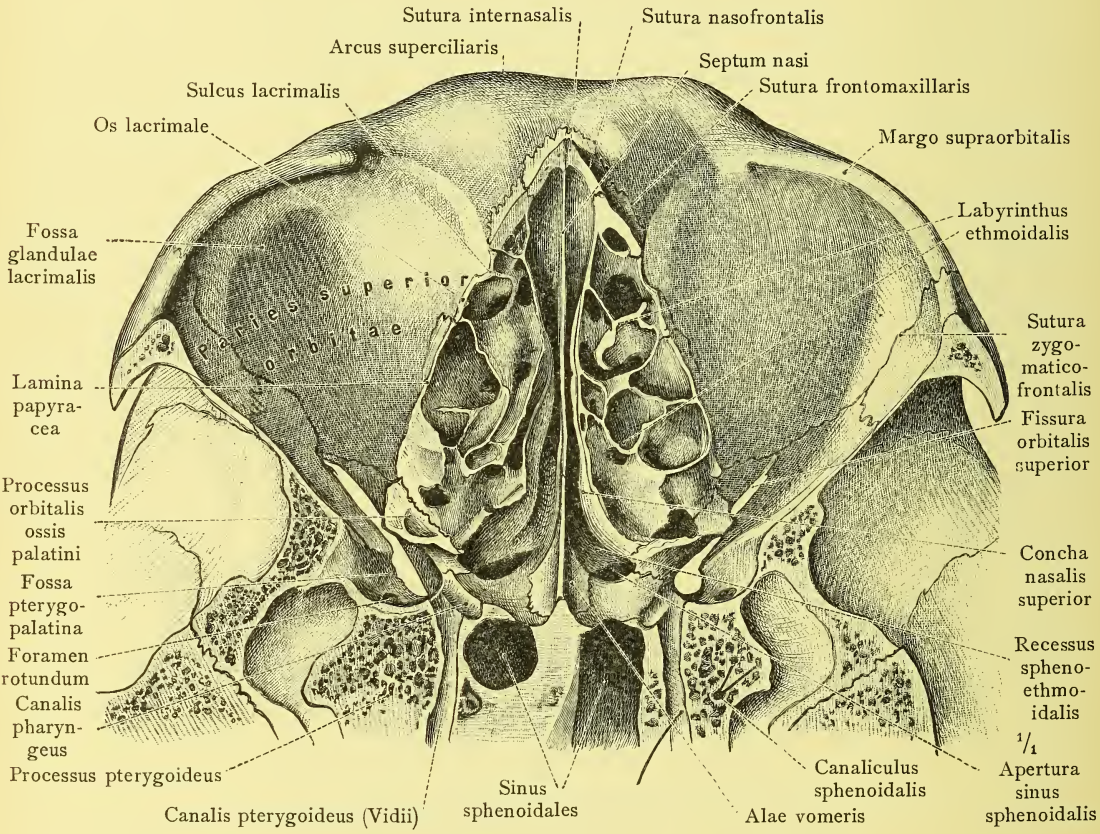

Fig. 207. Mittelst eines annähernd horizontalen, durch die Mitte des Augenhöhleneinganges geführten Sägeschnittes ist der obere Theil der Nasenhöhle und der Augenhöhlen dargestellt. Weiter rückwärts geht der Schnitt durch den Keilbeinkörper und durch die Wurzel des Processus pterygoideus und trifft den Canalis pterygoideus (Vidii) der ganzen Länge nach. Ansicht von unten.

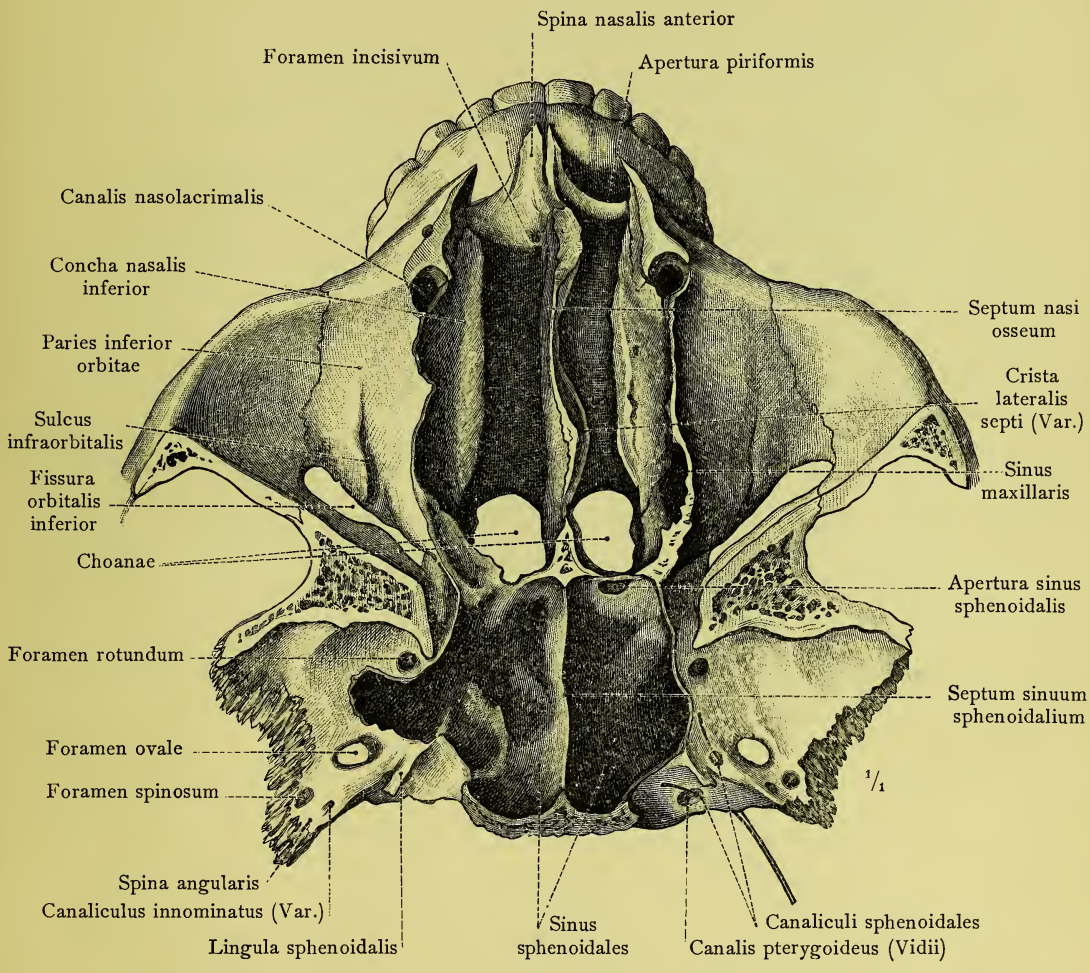

Fig. 208. Mittelst eines nahe der unteren Wand der Augenhöhlen geführten, annähernd horizontalen Sägeschnittes ist der untere Theil der Nasenhöhle und der Augenhöhlen dargestellt. Weiter rückwärts trifft der Schnitt die in diesem Falle besonders weiten Keilbeinhöhlen.

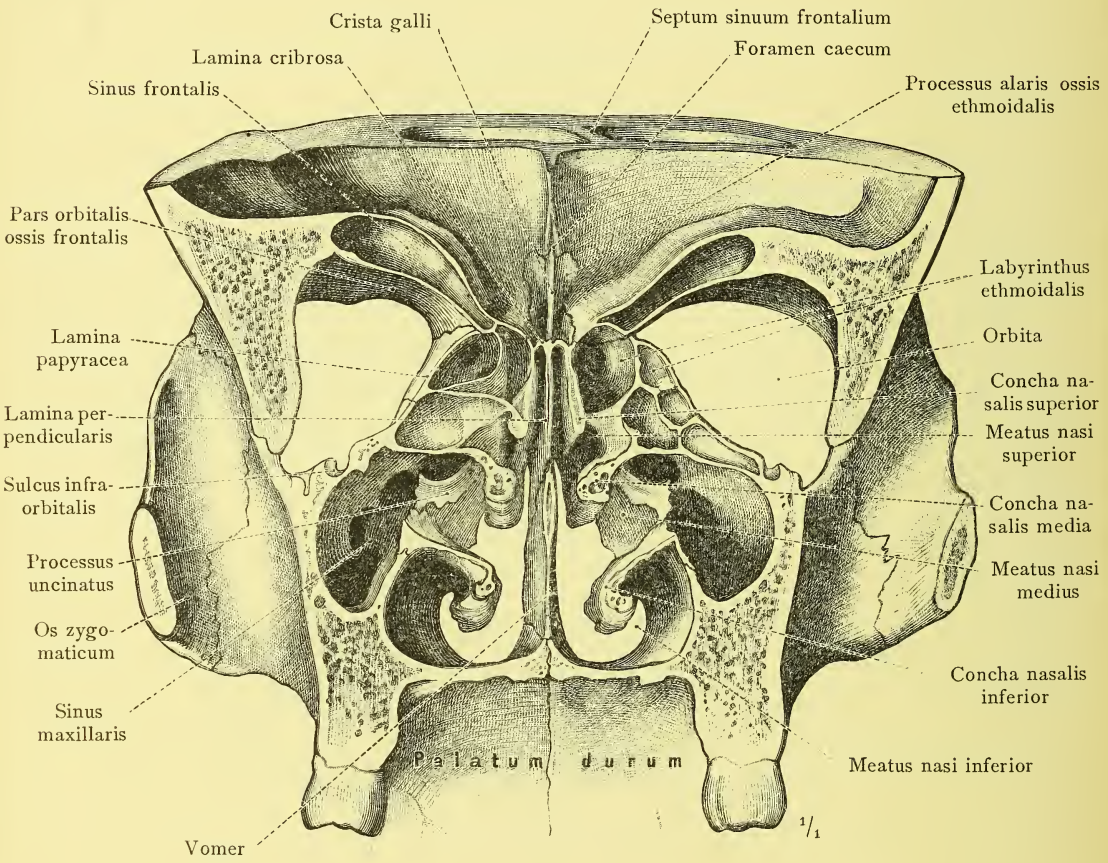

Fig. 209. Mittelst eines die vordersten Theile beider Jochbögen durchsetzenden Sägeschnittes sind Nasenhöhle und Augenhöhlen in ihren hinteren Theilen frontal durchschnitten. Ansicht des vorderen Abschnittes von hinten. — Die drei Nasenmuscheln und die drei Nasengänge, sowie die knöcherne Nasenscheidewand sind im frontalen Durchschnitt zu sehen, ebenso die beiden Oberkieferhöhlen, deren Oeffnung in die Nasenhöhle oberhalb des Processus uncinatus sich befindet.

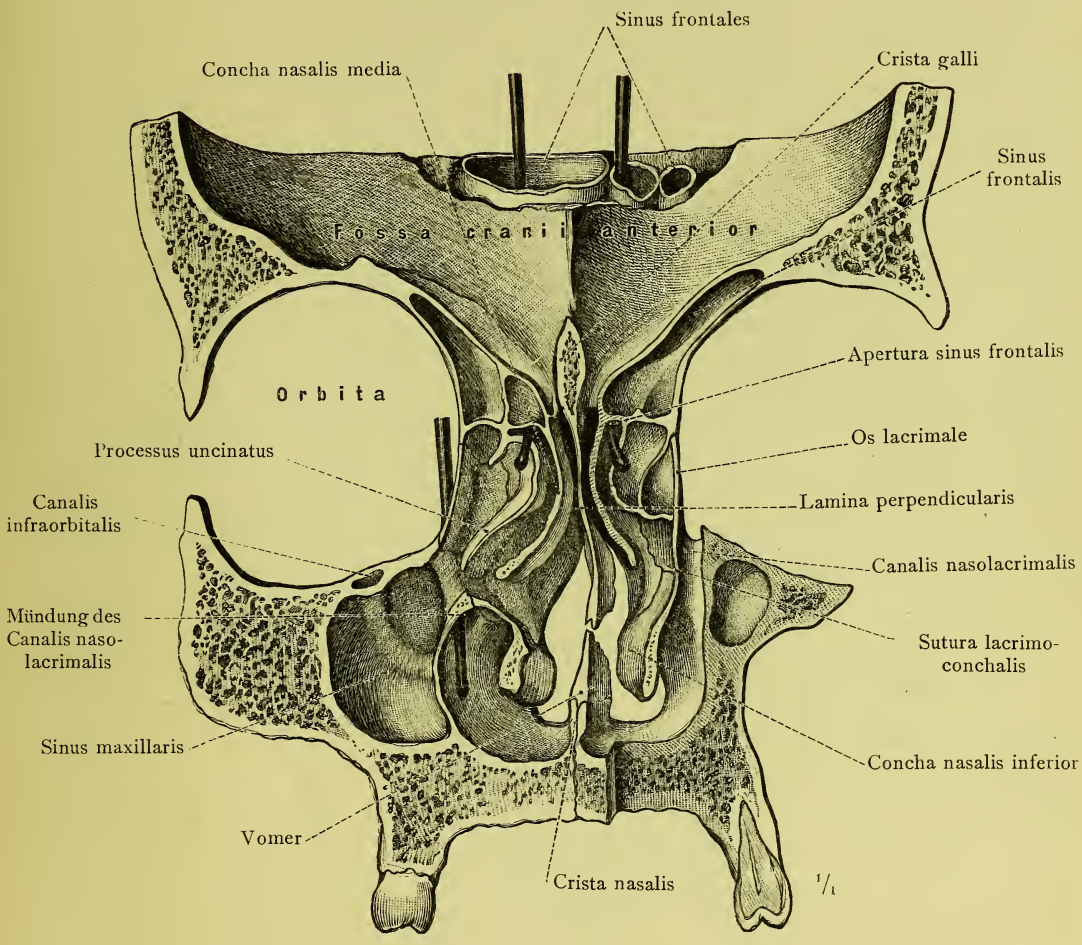

Fig. 210. Mittelst eines die hinteren Theile beider Thränenbeine senkrecht durchsetzenden Sägeschnittes ist der vordere Theil der Nasenhöhle und der Augenhöhlen in frontaler Richtung durchschnitten worden. Von der rechten Seite des vorderen Abschnittes ist dann noch durch einen parallel dem ersten geführten Schnitt eine 6 Mm. dicke Platte abgetragen worden, so dass hier der Thränennasencanal, Canalis nasolacrimalis, seiner ganzen Länge nach getroffen ist. Ansicht von hinten. — Die in die beiden Stirnhöhlen eingeführten Sonden kennzeichnen die Mündung derselben in die Nasenhöhle. Eine dritte Sonde ist durch den linken Thränennasencanal von der Augenhöhle in die Nasenhöhle eingeführt worden.

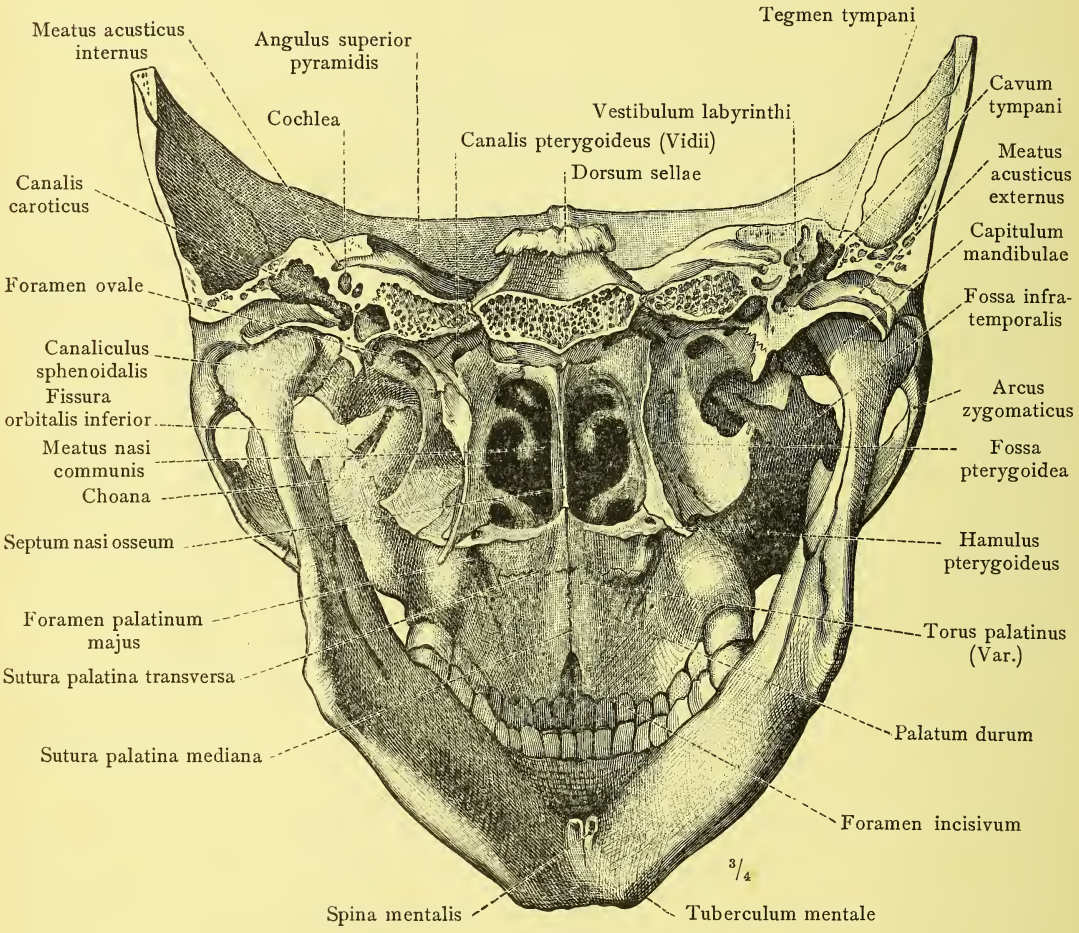

Fig. 211. Vorderer Abschnitt des Schädels, mittelst eines durch die beiden äusseren Gehörgänge geführten frontalen Sägeschnittes von dem hinteren Abschnitt getrennt. In der Ansicht von hinten zeigen sich die Choanen mit dem hinteren Rand der knöchernen Nasenscheidewand, das Knochengerüst der Mundhöhle und die untere Schläfengrube, ferner im frontalen Durchschnitt: die Trommelhöhle, einzelne Theile des knöchernen Labyrinthes und der innere Gehörgang.

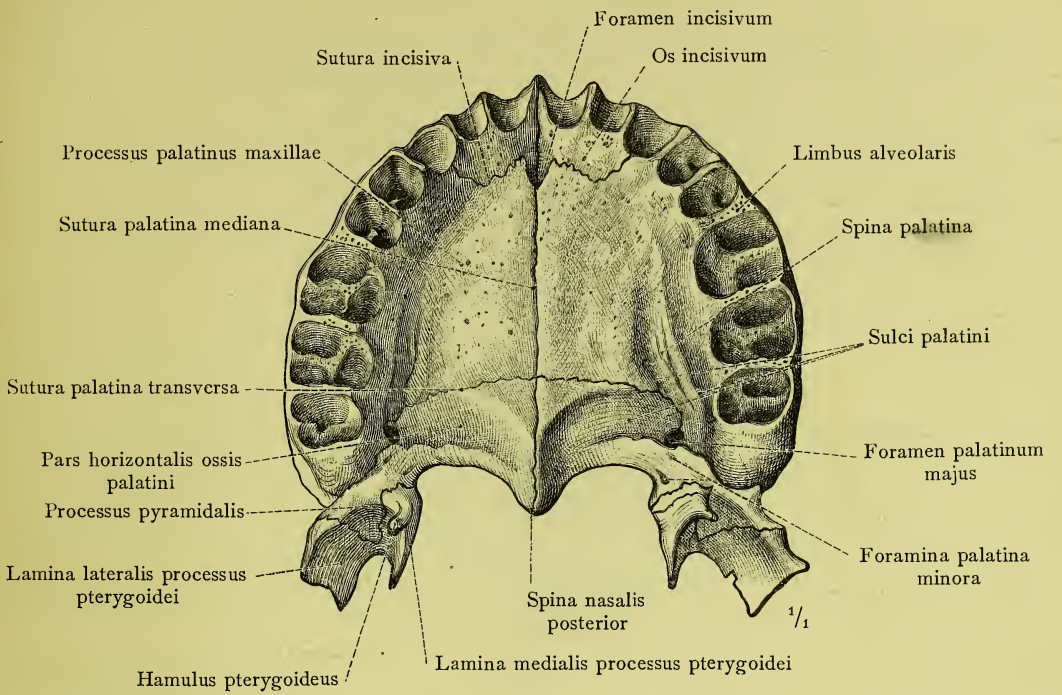

Fig. 212. Der harte Gaumen, Palatum durum, mit dem Processus alveolaris des Oberkiefers; durch einen oberhalb des Bodens der Nasenhöhle in horizontaler Richtung durch beide Oberkieferbeine geführten Sägeschnitt abgetragen. Ansicht von unten.

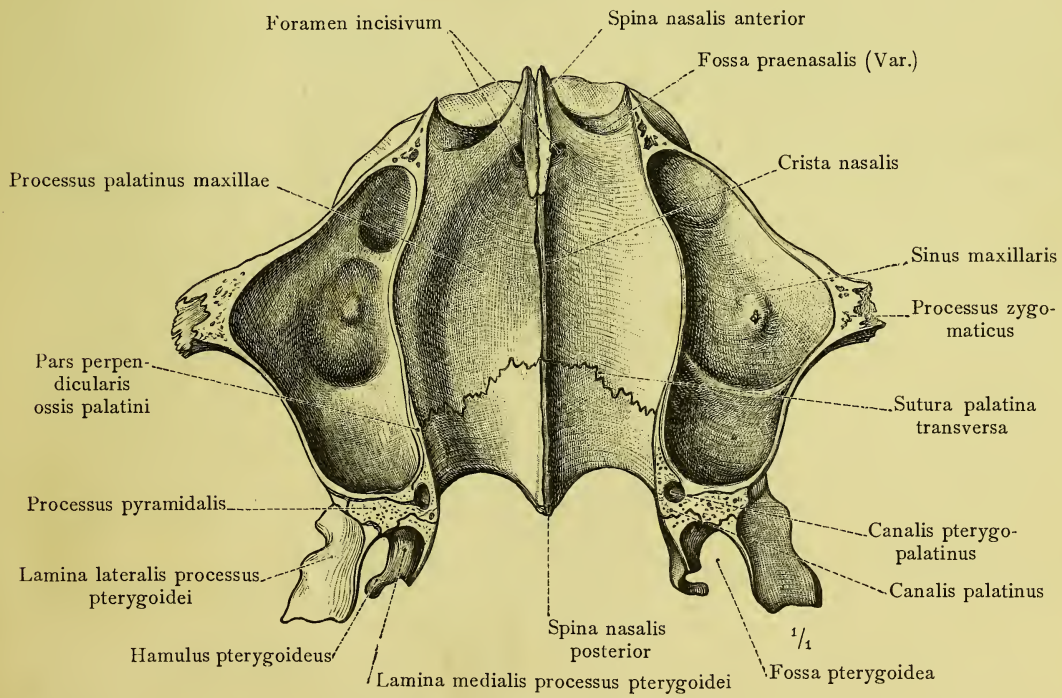

Fig. 213. Der Boden (untere Wand) der Nasenhöhle mit der jederseits angrenzenden Oberkieferhöhle; mittelst eines horizontalen, durch die Oberkieferbeine geführten Sägeschnittes dargestellt. Ansicht von oben.

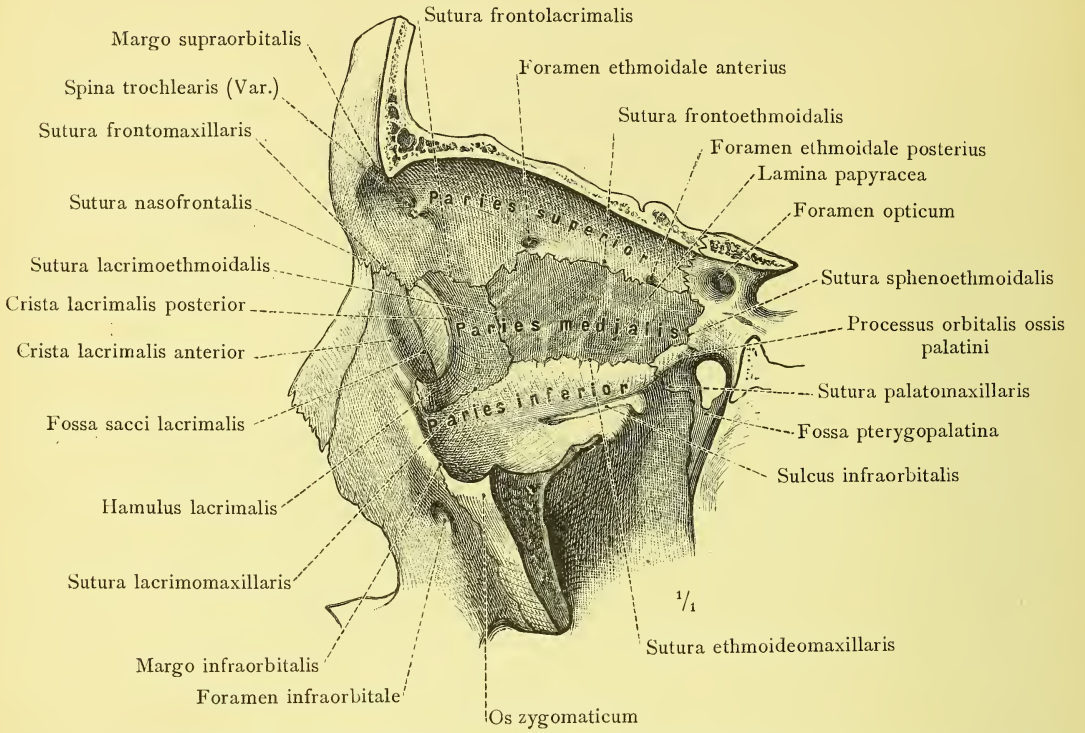

Fig. 214. Medialer Theil der linken Augenhöhle, durch Abtragung der lateralen Wand dargestellt. Ansicht von der linken Seite.

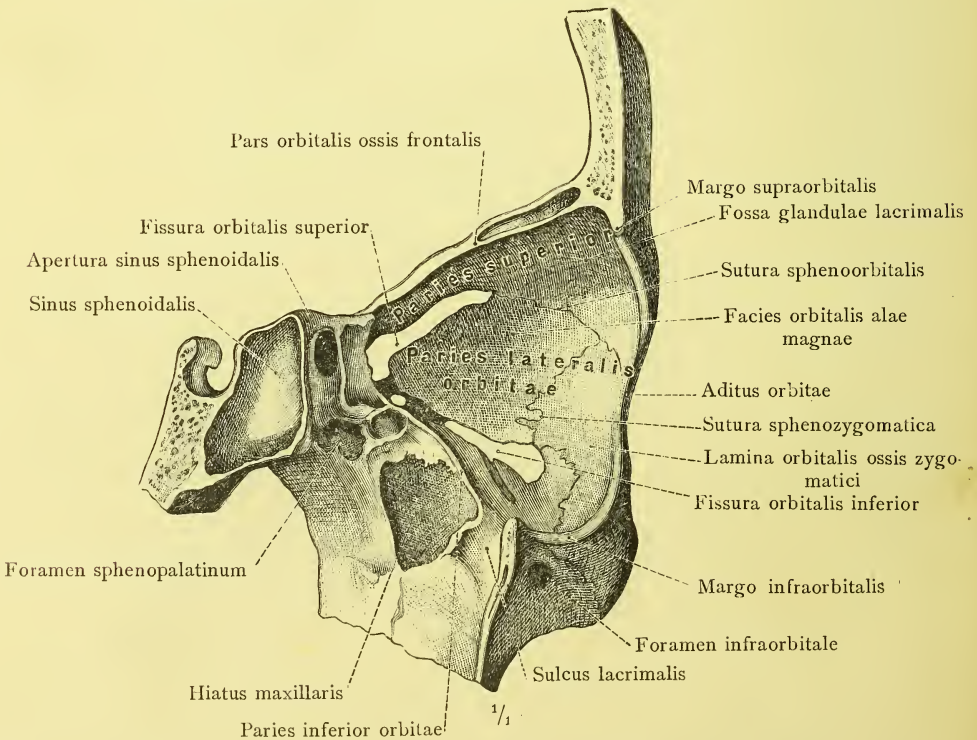

Fig. 215. Lateraler Theil der linken Augenhöhle, durch Abtragung der medialen Wand und eines Theiles des Oberkiefers an einem median durchsägten Schädel dargestellt.

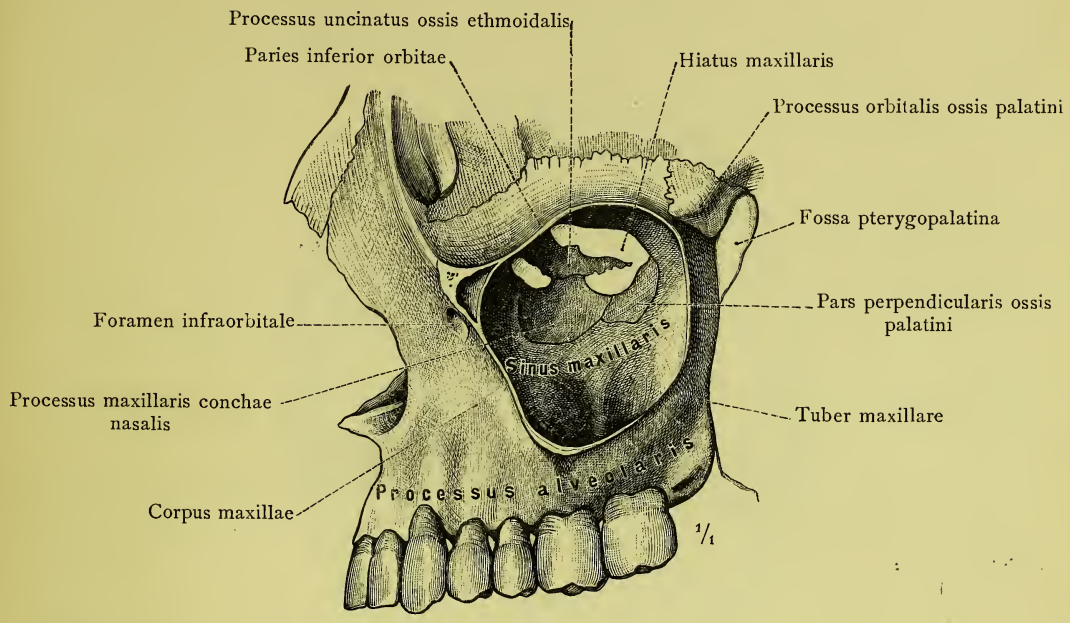

Fig. 216. Die linke Oberkieferhöhle, durch Abtragung der lateralen Wand des Oberkieferkörpers und des Jochbeines eröffnet. Ansicht von der linken Seite.

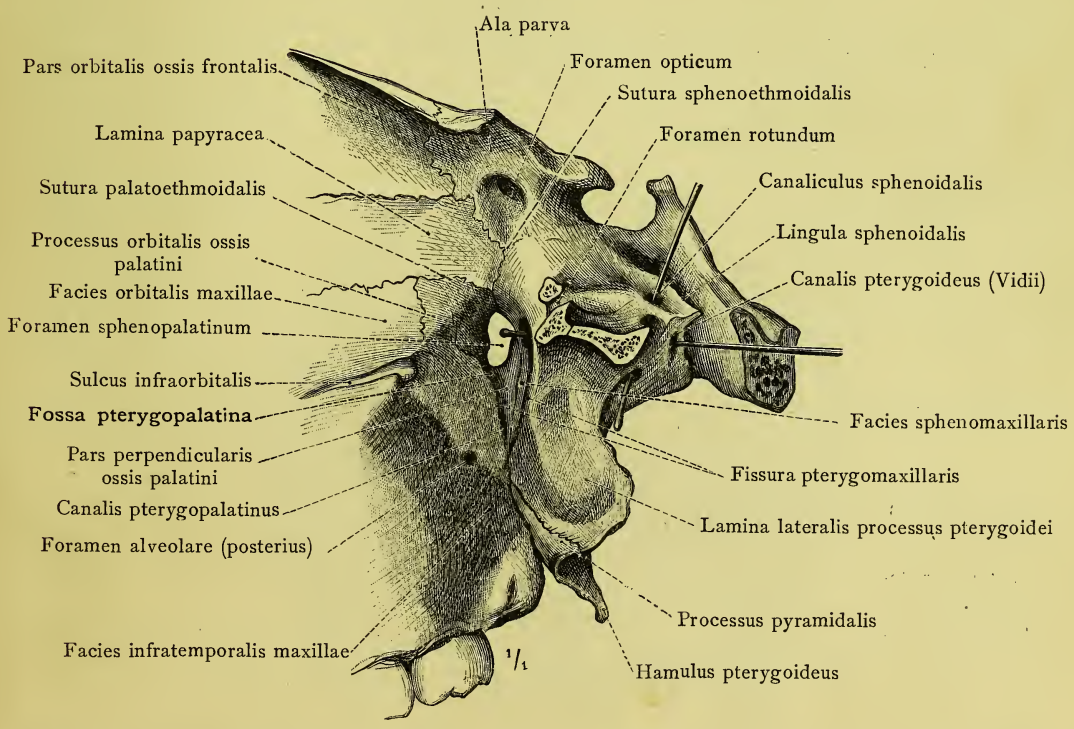

Fig. 217. Die linke Flügelgaumengrube, durch Abtragung des Jochbeines, des Schläfenbeines und des grossen Keilbeinflügels dargestellt. Ansicht von links.

Sinus maxillaris, Oberkieferhöhle. — Fossa pterygopalatina, Flügelgaumengrube.

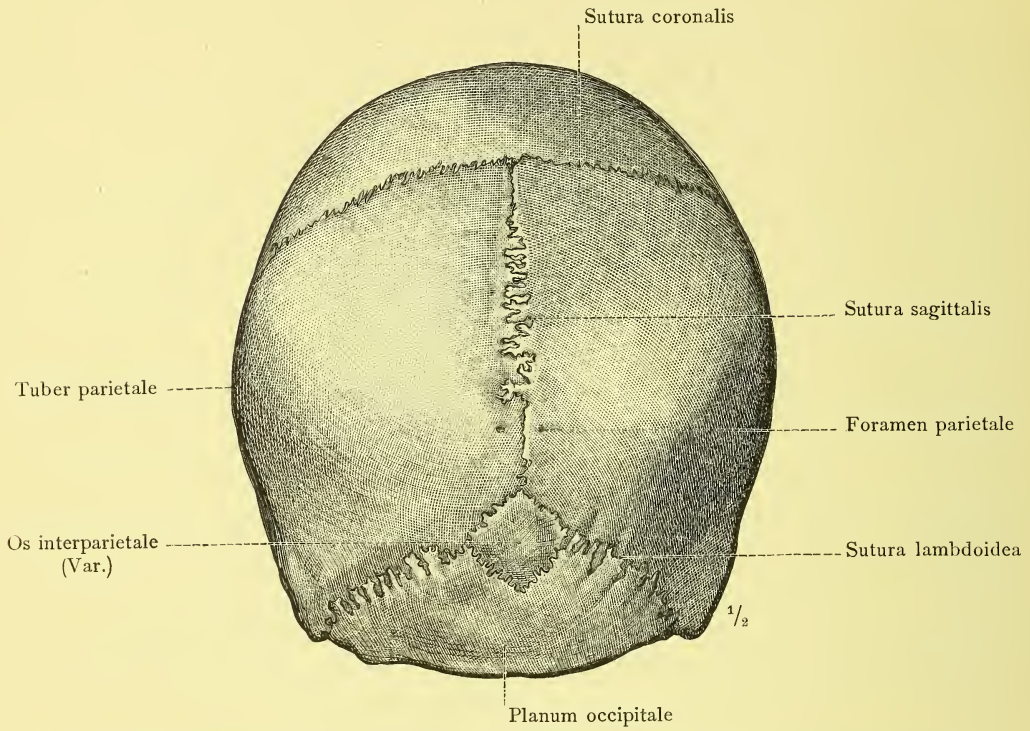

Fig. 218. Ein grösserer Schaltknochen in dem obersten Theil der Lambdanaht.

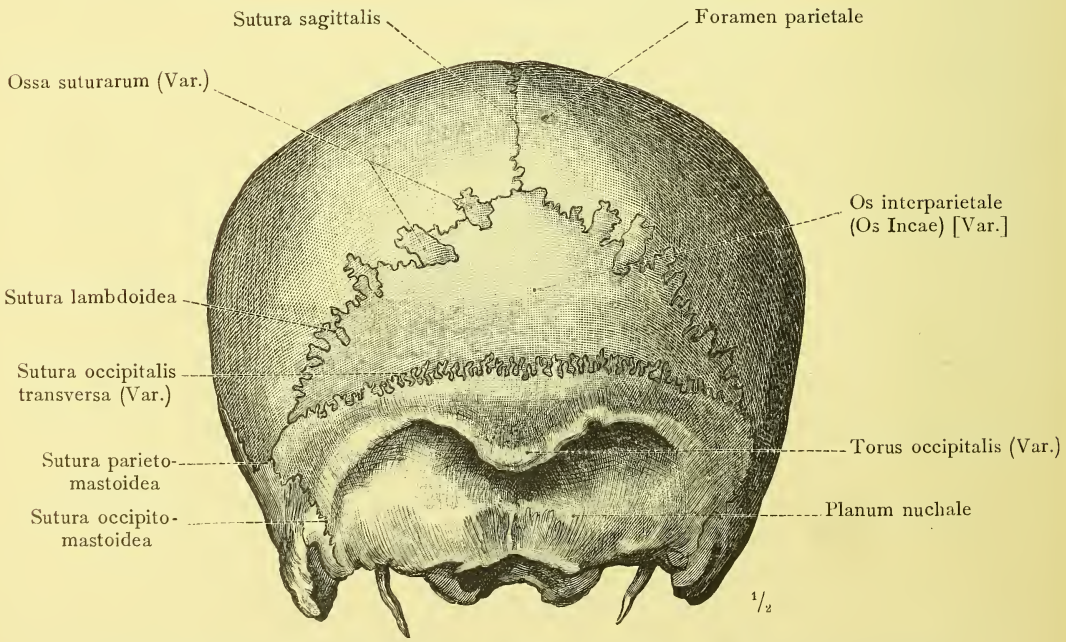

Fig. 219. Mehrere Schaltknochen in der Lambdanaht. Os interparietale.

Ossa suturarum, Schaltknochen.

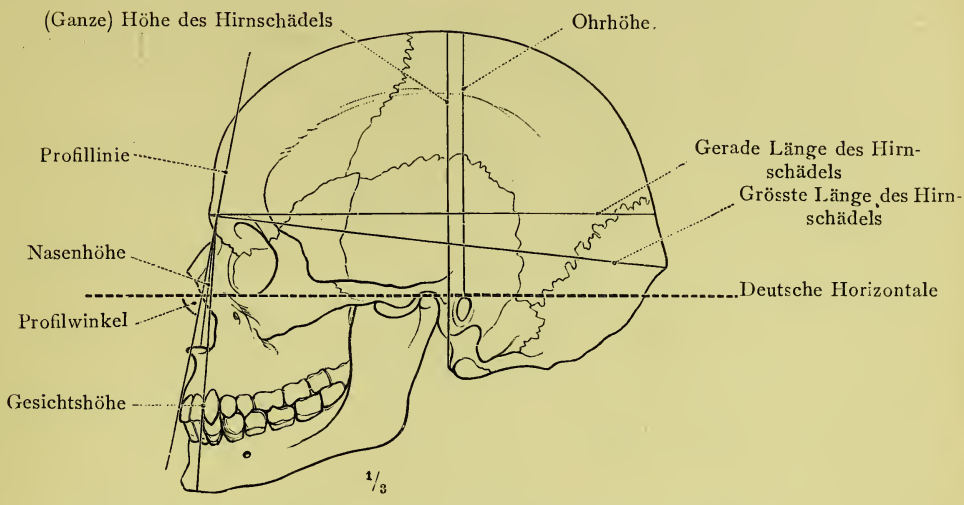

Fig. 220. Schädel in der Seitenansicht, Norma lateralis.

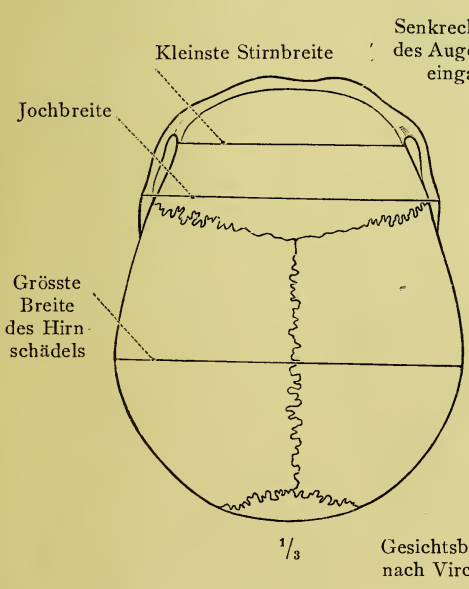

Fig. 221. Schädel in der Scheitelansicht, Norma verticalis.

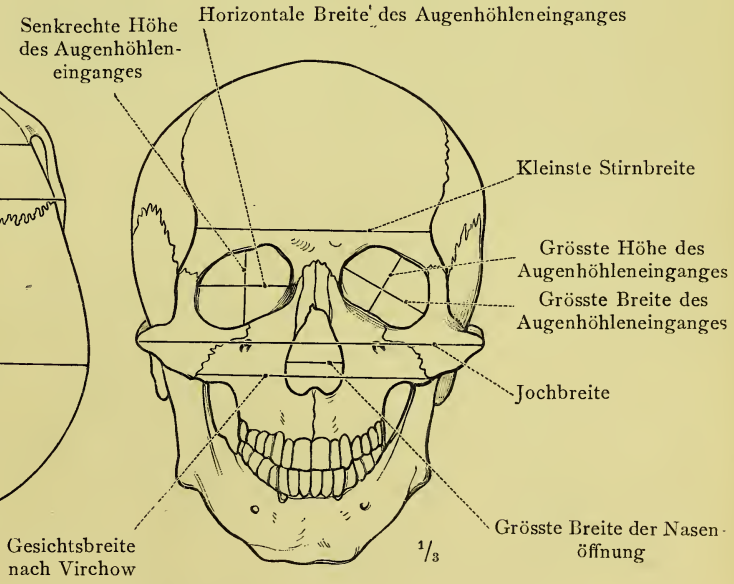

Fig. 222. Schädel in der Stirnansicht, Norma frontalis.

Die wichtigsten Durchmesser des Schädels.

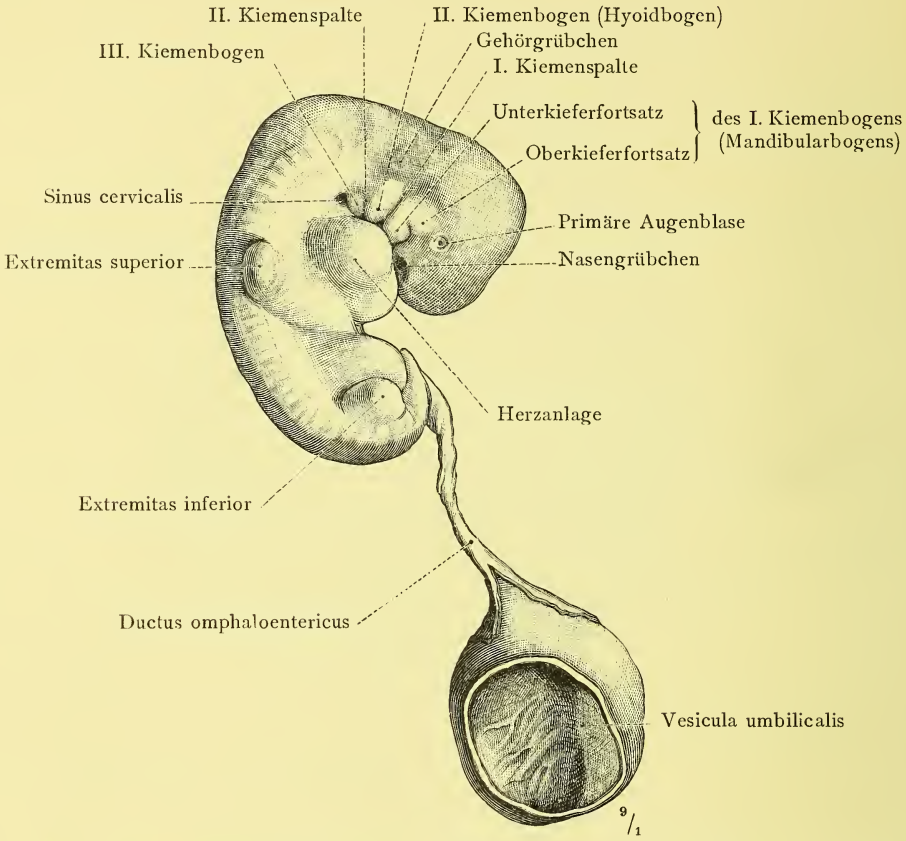

Fig. 223. Menschlicher Embryo, 4 Wochen alt, mit Nabelblase.

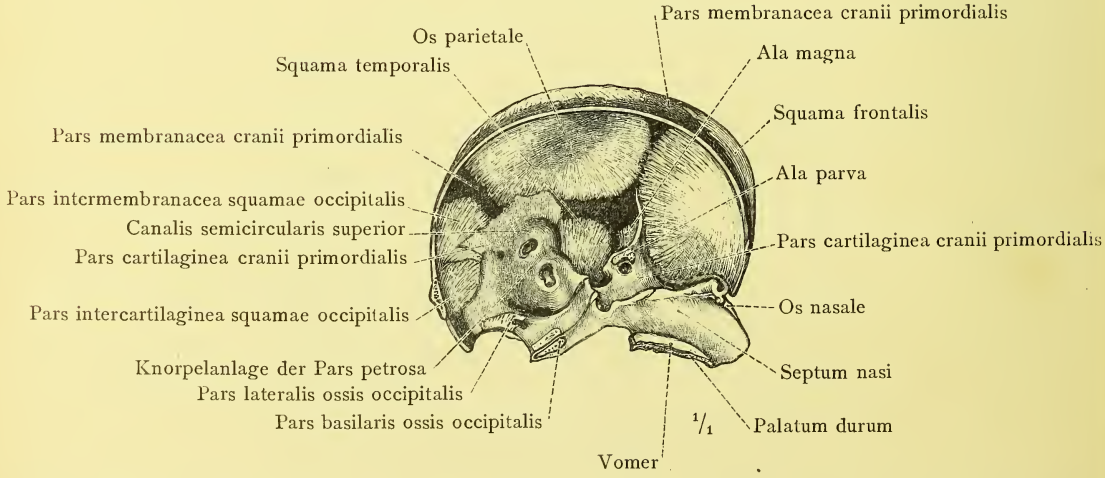

Fig. 224. Die linke Hälfte des Schädels eines menschlichen Embryo aus dem Ende des 4. Monates (11·2 Cm. Körperlänge). Ansicht von innen.

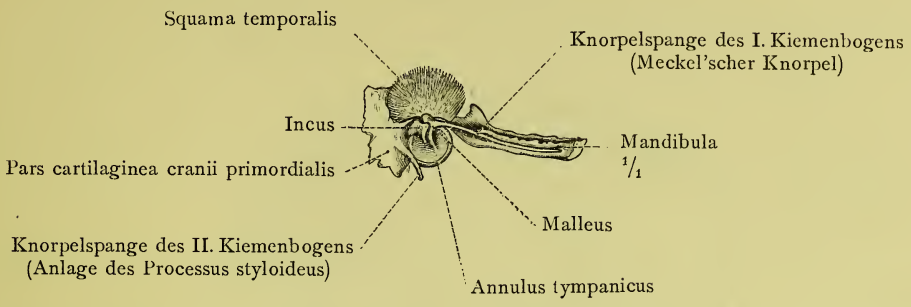

Fig. 225. Die Schläfenbeinschuppe und der Unterkiefer mit dem Meckel'schen Knorpel von einem menschlichen Embryo aus der ersten Hälfte des 5. Monates (14 Cm. Körperlänge). Ansicht von innen.

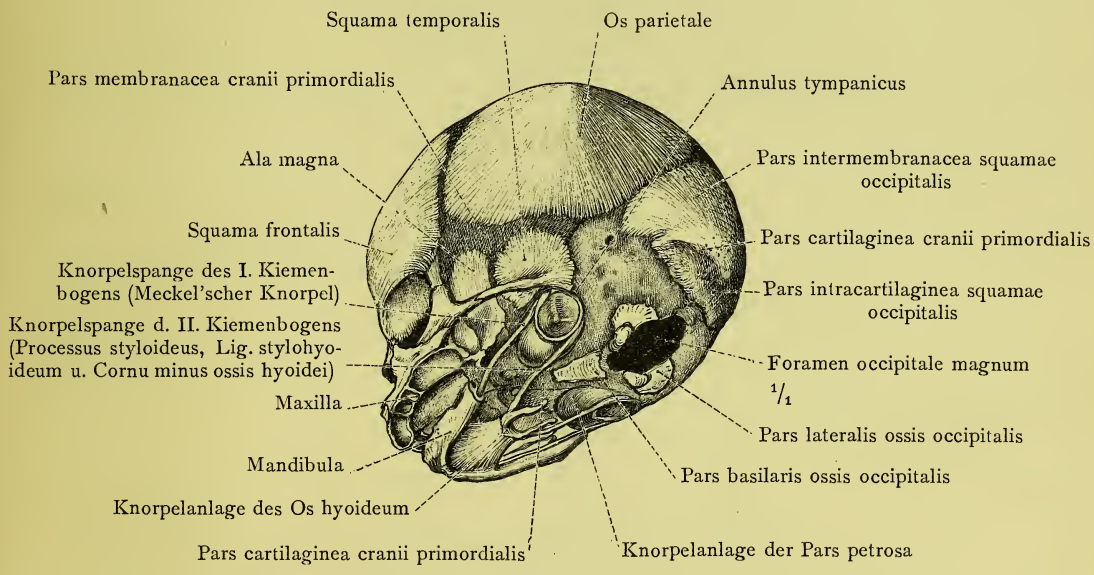

Fig. 226. Der Schädel eines menschlichen Embryo aus der Mitte des 5. Monates (16 Cm. Körperlänge) in der Ansicht von links und unten, mit dargestellten Knorpelspangen der Kiemenbögen. Der linke Unterkieferast ist abgetragen worden, um den der lingualen Seite des Unterkiefers angelagerten Meckel'schen Knorpel eine Strecke weit sichtbar zu machen.

Fig. 227. Trocken dargestellter Schädel eines menschlichen Embryo aus der Mitte des 4. Monates (9 Cm. Körperlänge).

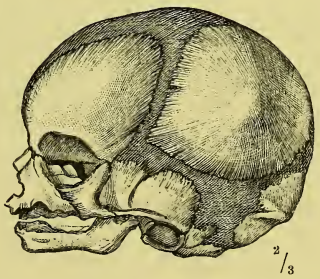

Fig. 228. Trocken dargestellter Schädel eines menschlichen Embryo aus dem Ende des 6. Monates (28·3 Cm. Körperlänge).

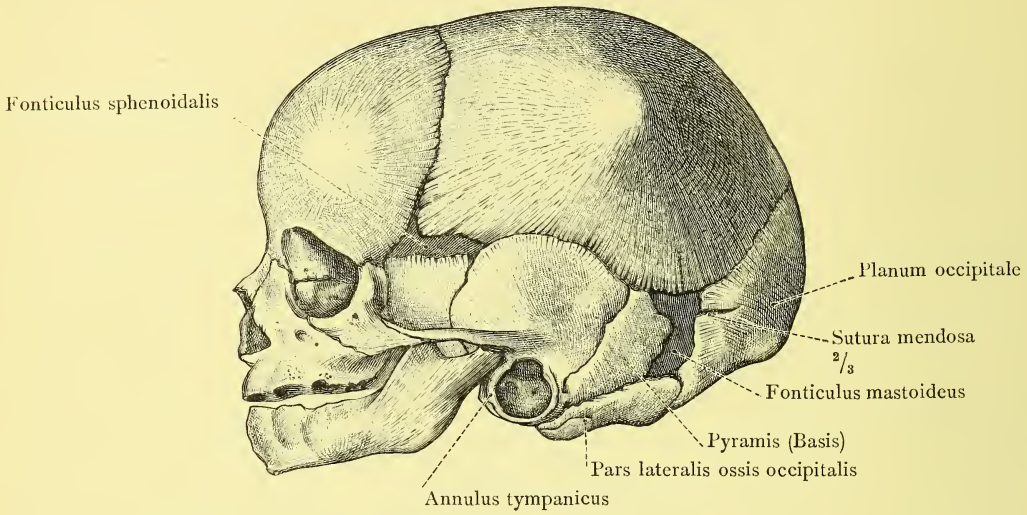

Fig. 229. Trocken dargestellter Schädel eines reifen neugeborenen Kindes (51·4 Cm. Körperlänge) in der Seitenansicht von links.

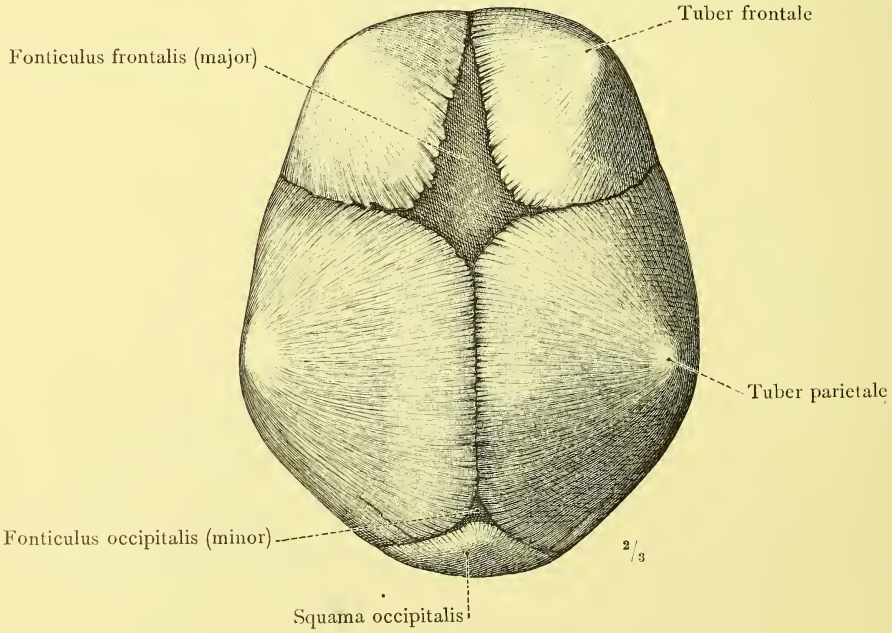

Fig. 230. Trocken dargestellter Schädel eines reifen neugeborenen Kindes (51·4 Cm. Körperlänge) in der Scheitelansicht.

SKELETON EXTREMITATUM, SUPERIORIS ET INFERIORIS.

SKELET DER OBEREN UND UNTEREN GLIEDMASSEN.

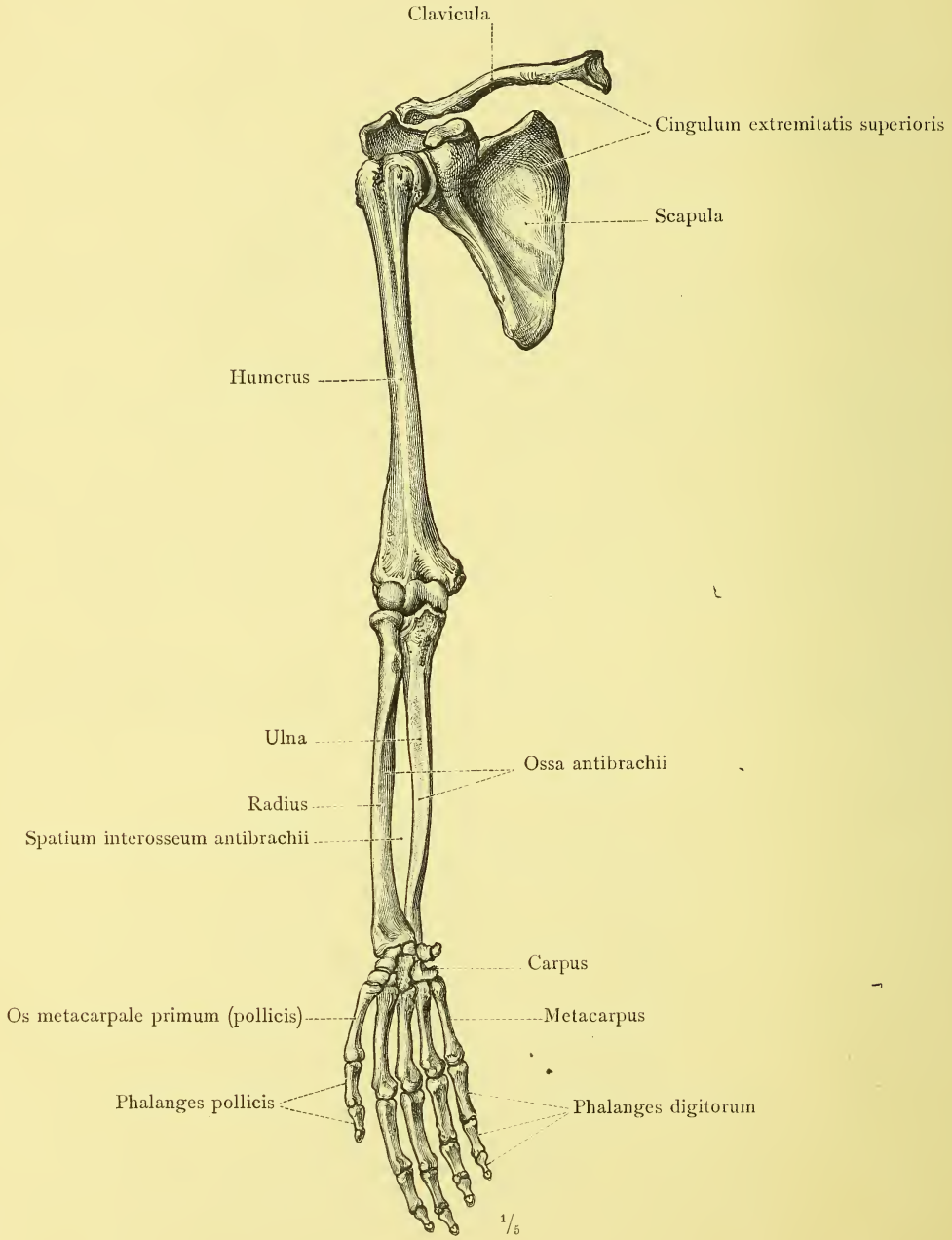

Fig. 231. Die Skelettheile der oberen Gliedmassen.

Skeleton extremitatis superioris, das Skelet der oberen Gliedmassen.

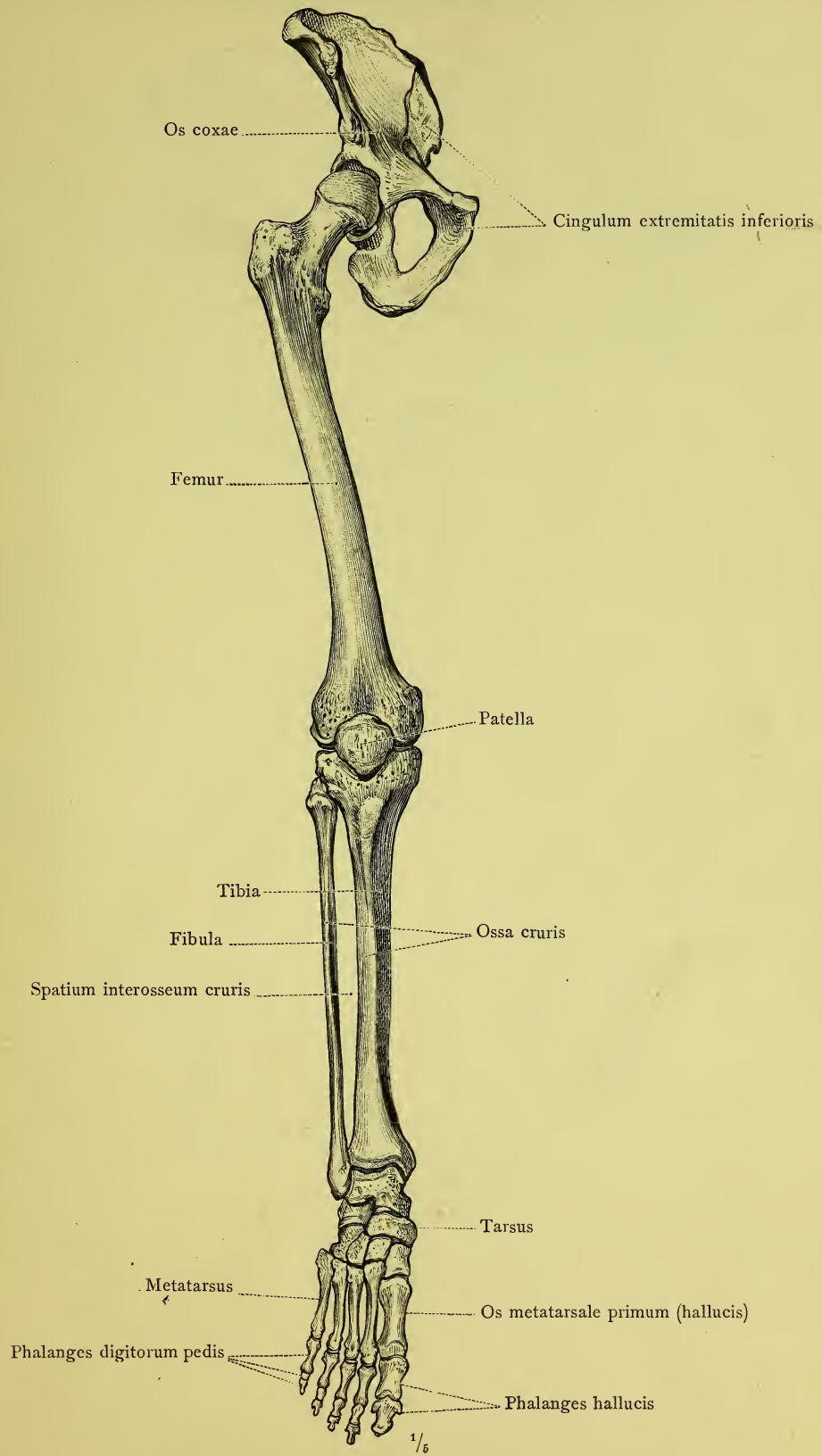

Fig. 232. Die Skelettheile der unteren Gliedmassen.

Skeleton extremitatis inferioris, das Skelet der unteren Gliedmassen.

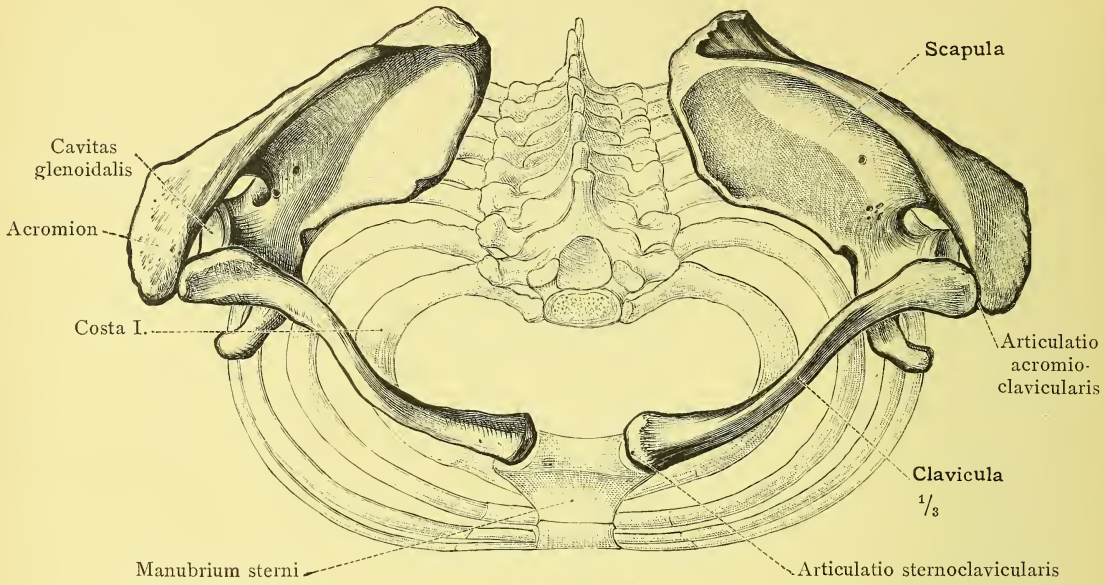

Fig. 233. Der Schultergürtel und sein Verhältnis zum Brustkorb. Ansicht von oben.

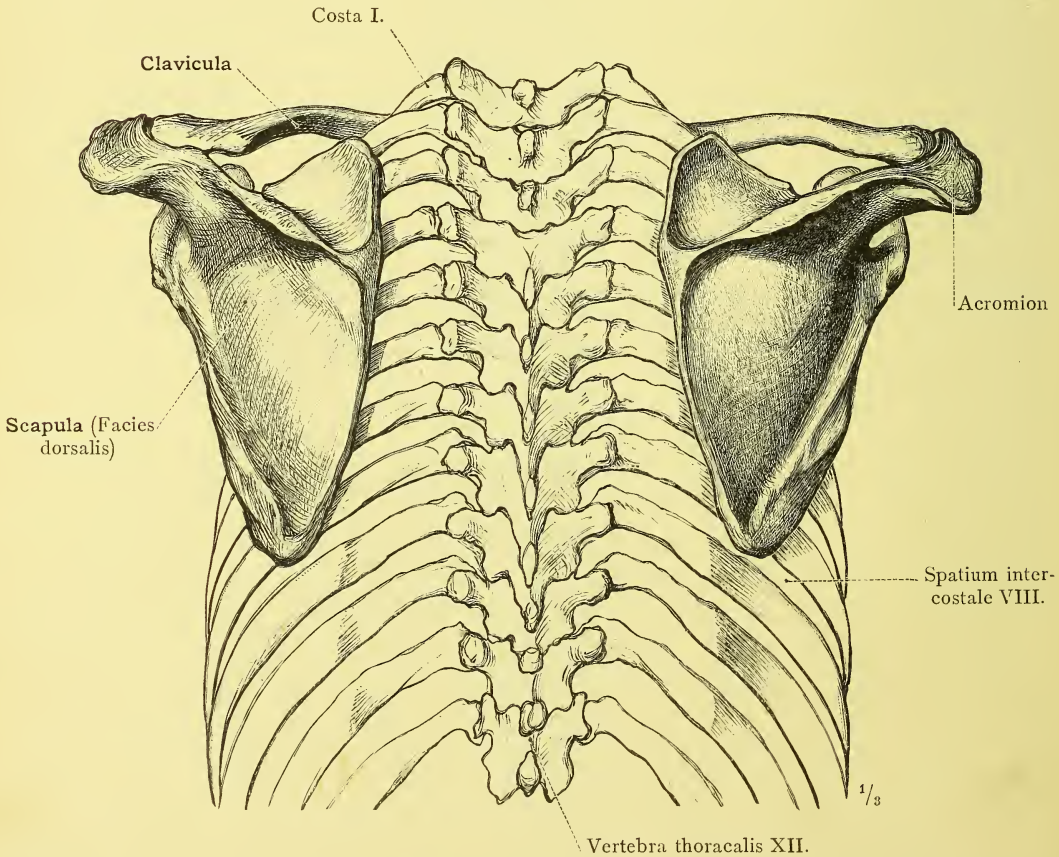

Fig. 234. Der Schultergürtel und sein Verhältnis zum Brustkorb. Ansicht von hinten.

Cingulum extremitatis superioris, Schultergürtel.

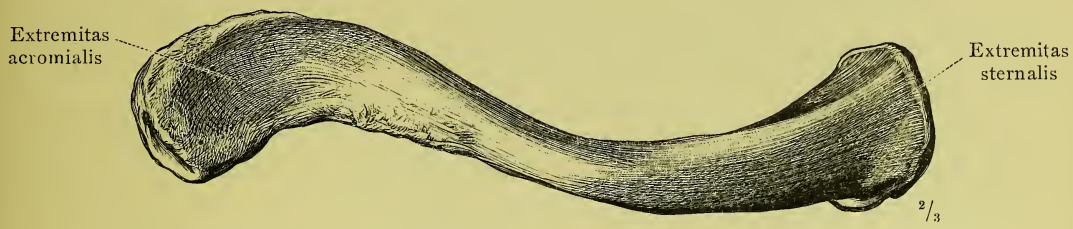

Fig. 235. Das rechte Schlüsselbein in der Ansicht von oben.

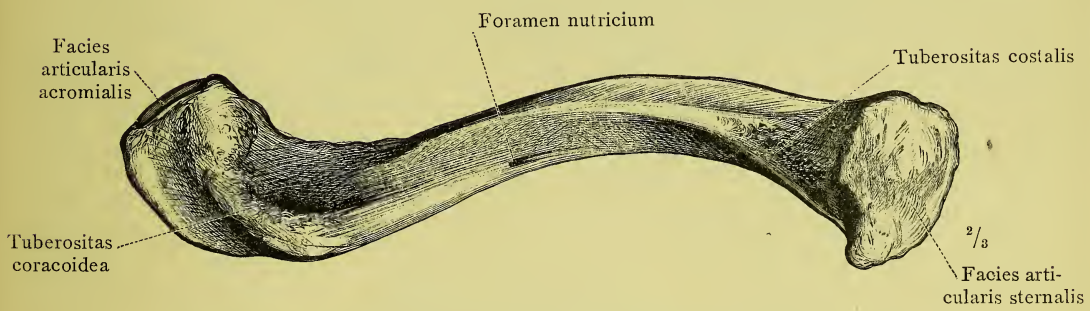

Fig. 236. Das rechte Schlüsselbein in der Ansicht von unten.

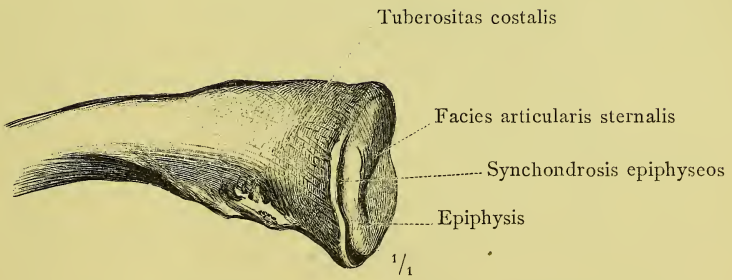

Fig. 237. Extremitas sternalis des rechten Schlüsselbeines eines 20 Jahre alten Mädchens mit Epiphyse. Ansicht von vorne.

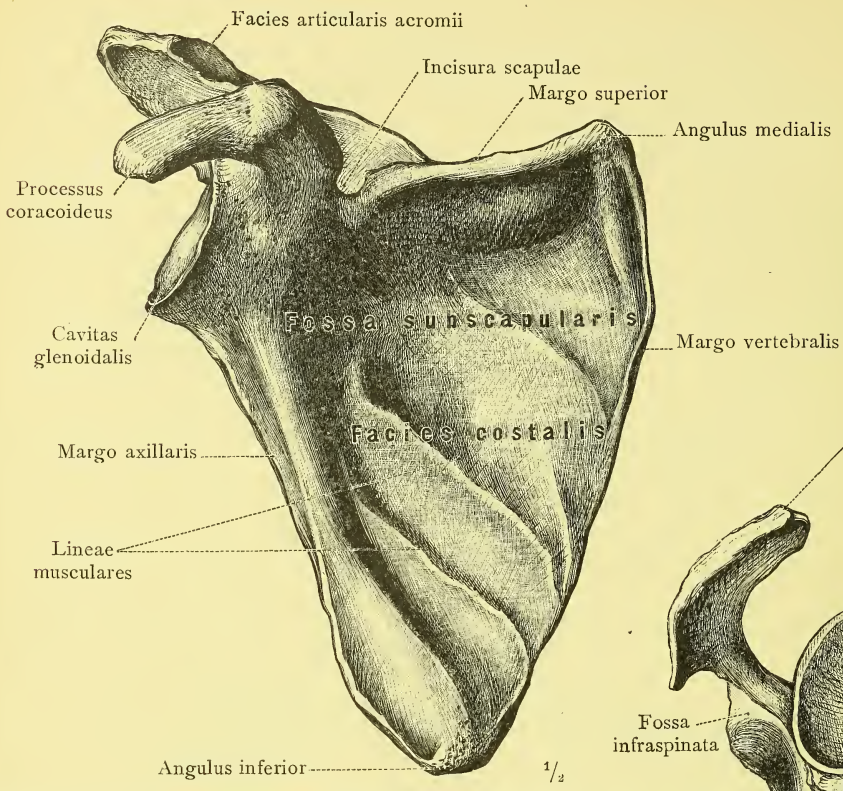

Fig. 238. Das rechte Schulterblatt in der Ansicht von vorne.

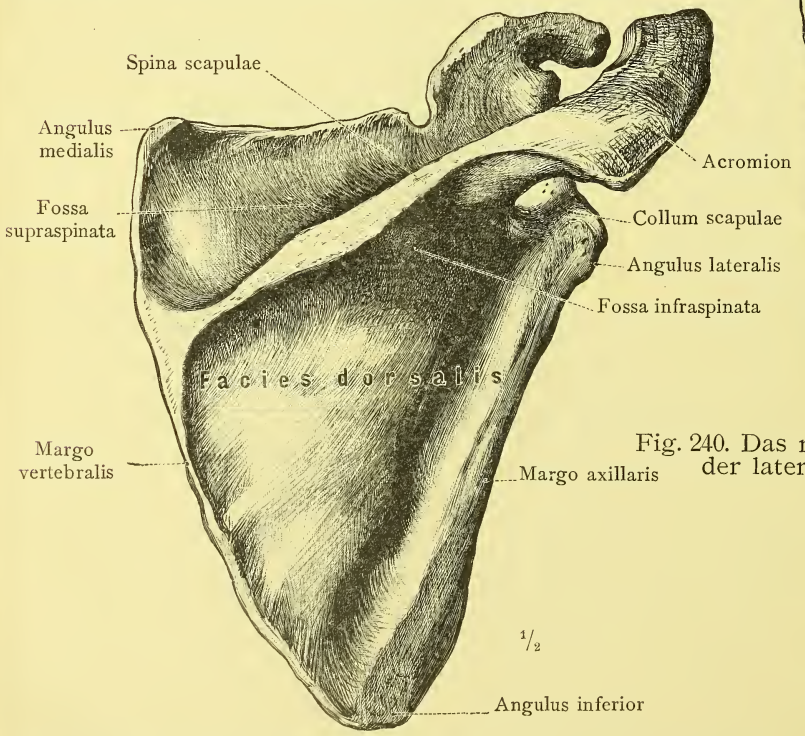

Fig. 239. Das rechte Schulterblatt in der Ansicht von hinten.

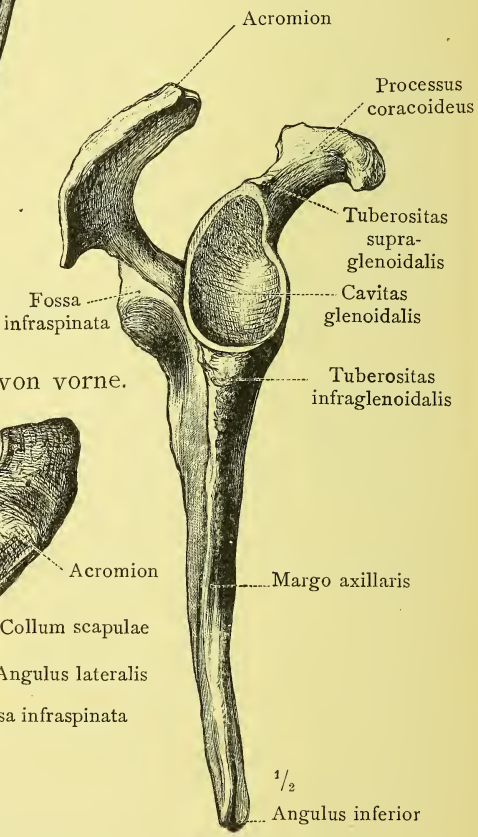

Fig. 240. Das rechte Schulterblatt von der lateralen Seite gesehen.

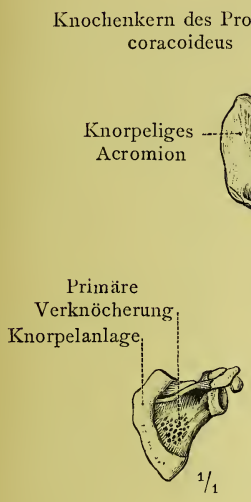

Fig. 241. Aus dem 5. Fötalmonat.

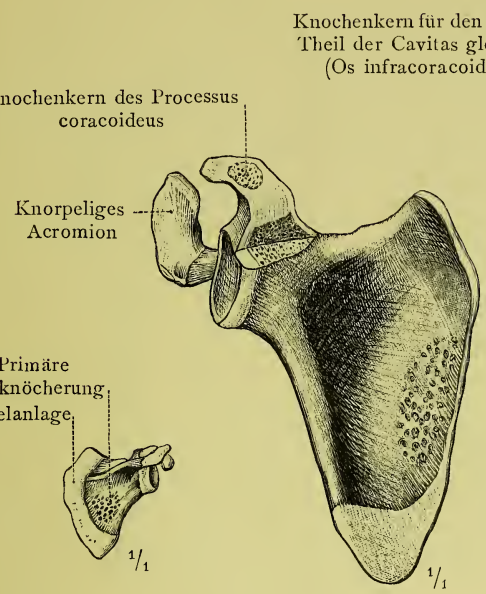

Fig. 242. Aus dem 2. Lebensjahre.

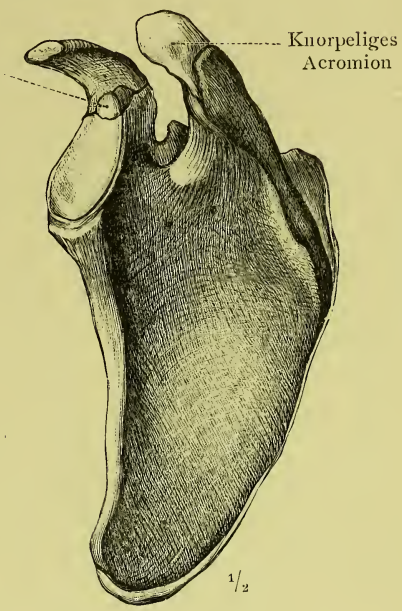

Fig. 243. Aus dem 15. Lebensjahre.

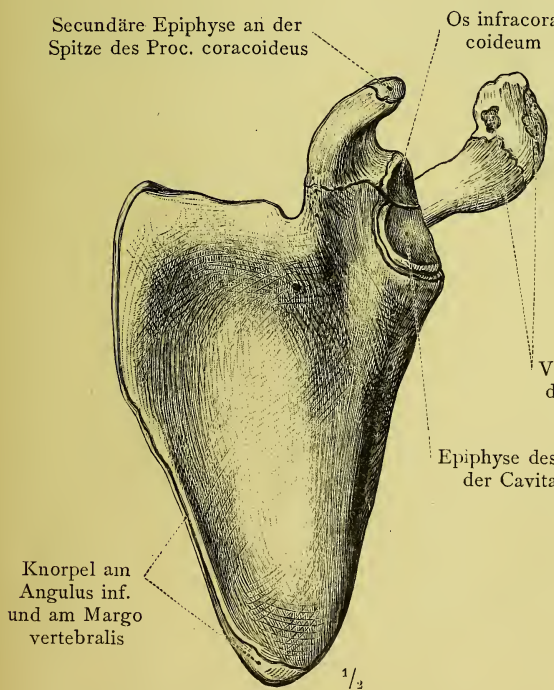

Fig. 244. Aus dem 17. Lebensjahre.

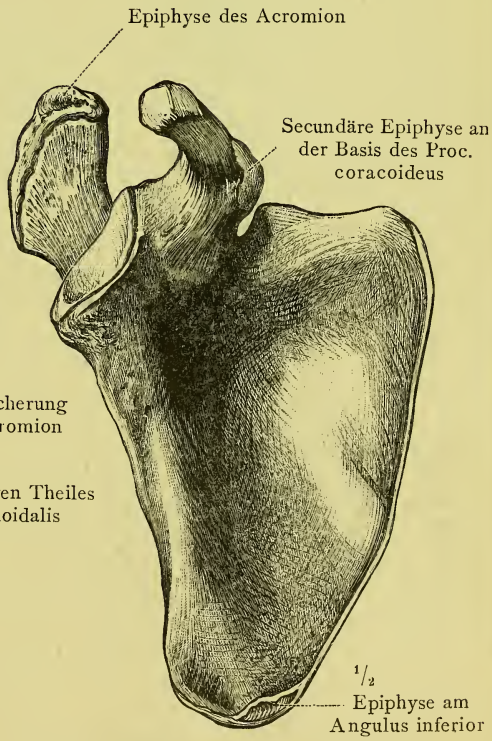

Fig. 245. Aus dem 19. Lebensjahre.

Entwicklung des Schulterblattes.

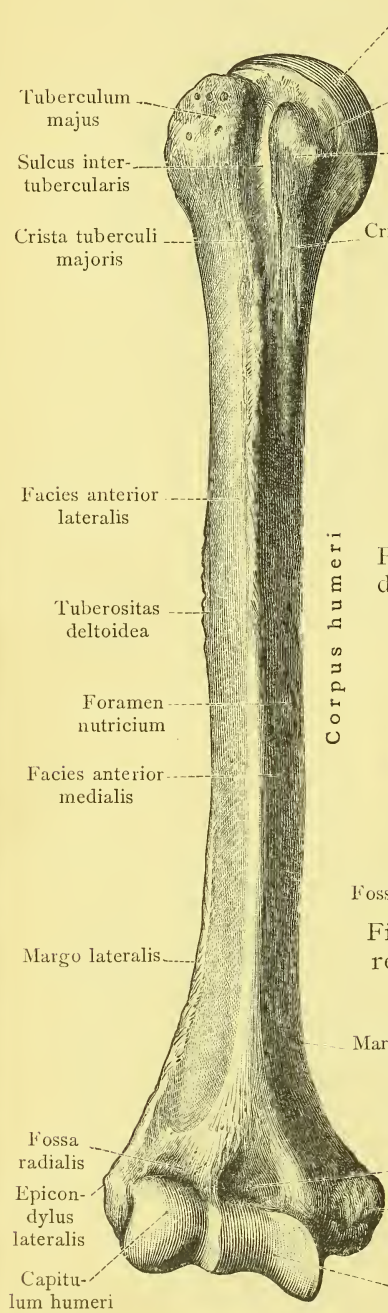

Fig. 246. Das rechte Oberarmbein in der Ansicht von vorne.

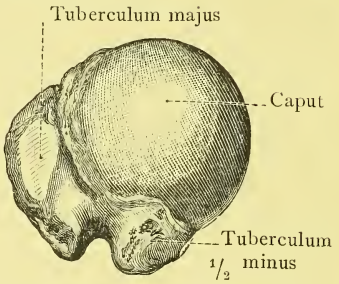

Fig. 248. Proximales Endstück des rechten Oberarmbeines in der Ansicht von oben.

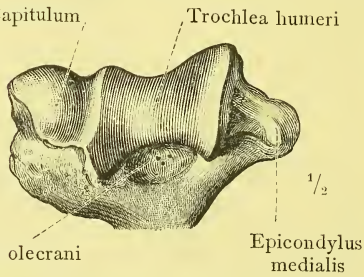

Fig. 249. Distales Endstück des rechten Oberarmbeines in der Ansicht von unten.

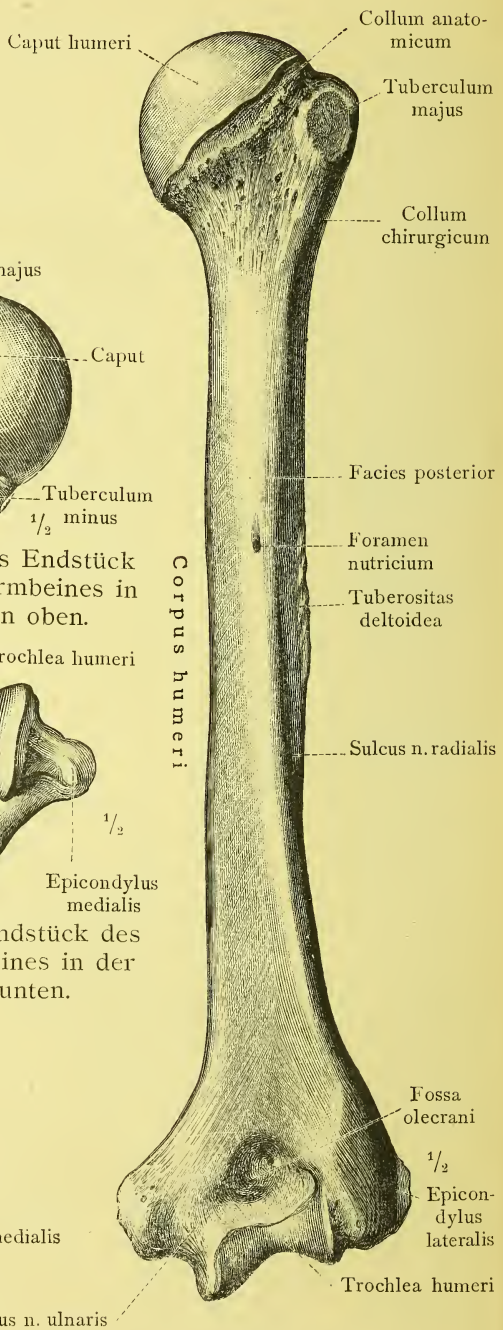

Fig. 247. Das rechte Oberarmbein in der Ansicht von hinten.

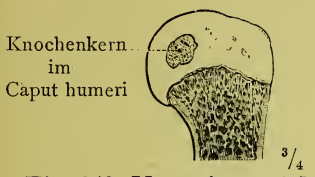

Fig. 250. Von einem 4 Monate alten Mädchen.

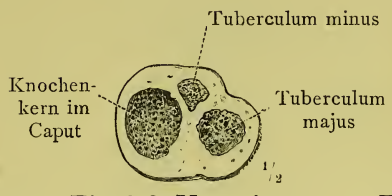

Fig. 252. Von einem 3 Jahre alten Knaben. (Horizontaler Durchschnitt.)

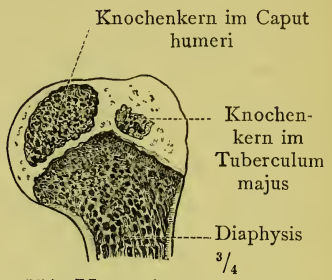

Fig. 251. Von einem 2 Jahre alten Knaben.

Die einzelnen Knochenkerne des proximalen Endstückes des Oberarmbeines.

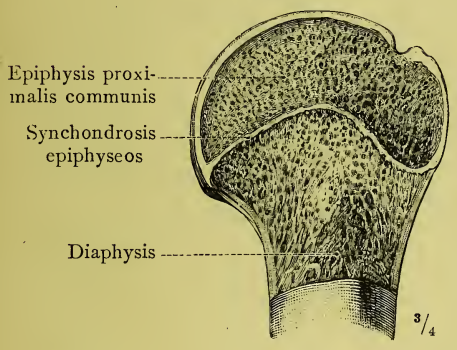

Fig. 253. Von einem 13 Jahre alten Knaben.

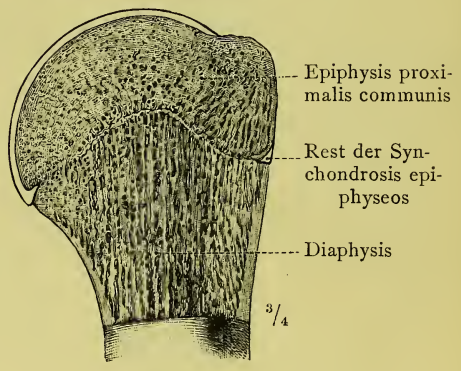

Fig. 254. Von einem 19 Jahre alten Mädchen.

Die gemeinschaftliche Epiphyse des proximalen Endstückes des Oberarmbeines.

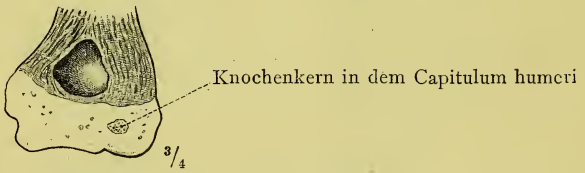

Fig. 255. Von einem 2½ Jahre alten Knaben.

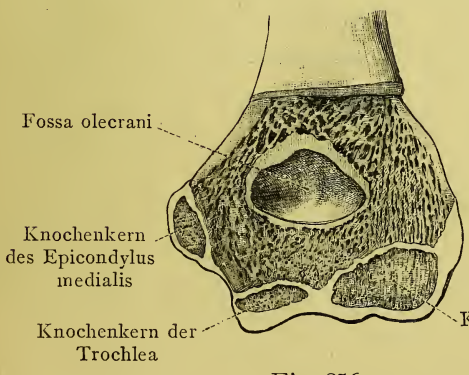

Fig. 256. Von einem 13 Jahre alten Knaben.

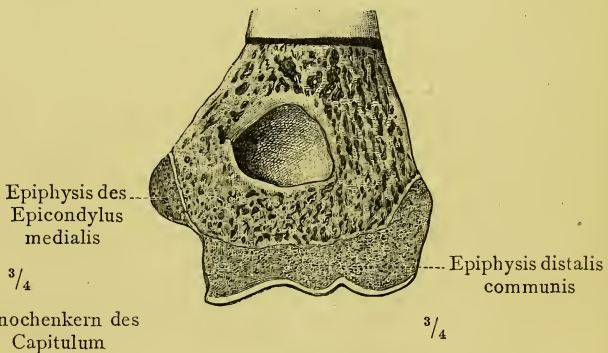

Fig. 257. Von einem 17 Jahre alten Knaben.

Die Epiphysen des distalen Endstückes des Oberarmbeines.

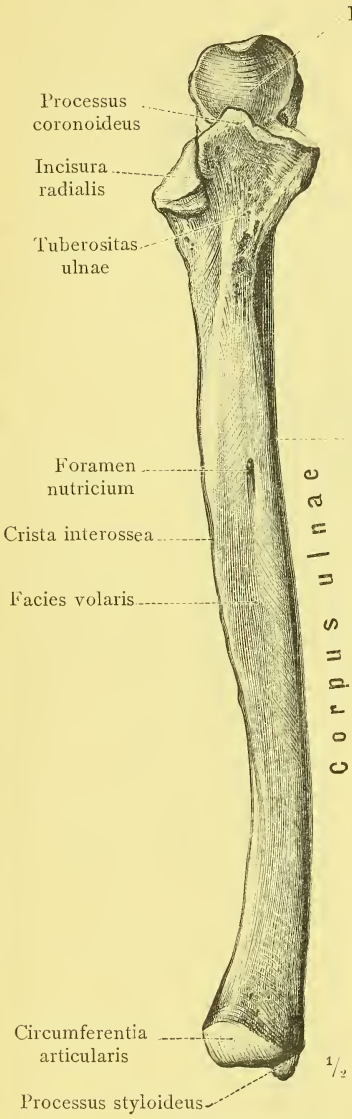

Fig. 258. Von der volaren Seite.

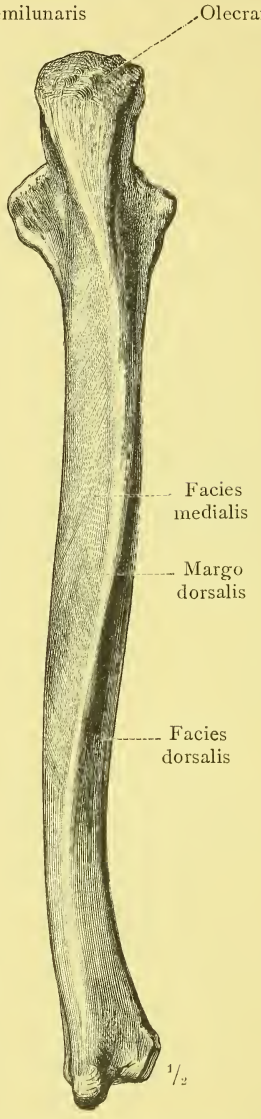

Fig. 259. Von der dorsalen Seite.

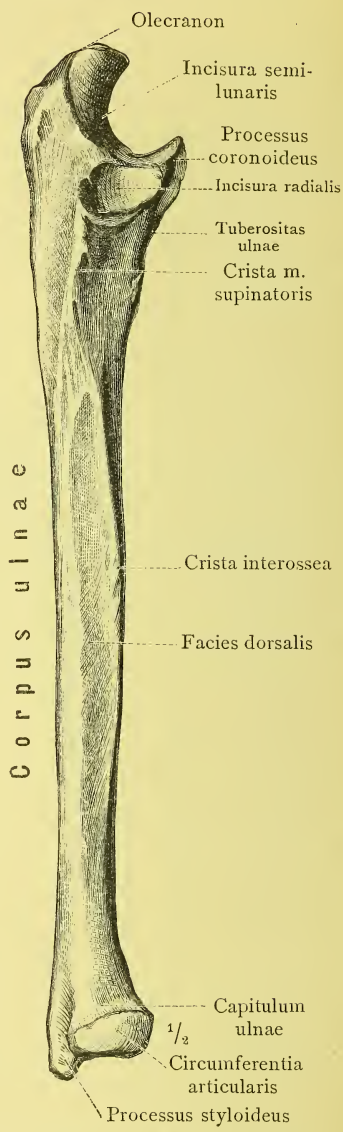

Fig. 260. Von der radialen Seite.

Ulna, die Elle (von rechts).

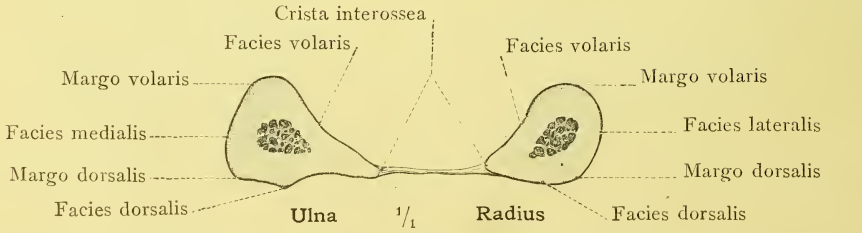

Fig. 261. Querdurchschnitt durch die Mittelstücke der Ulna und des Radius.

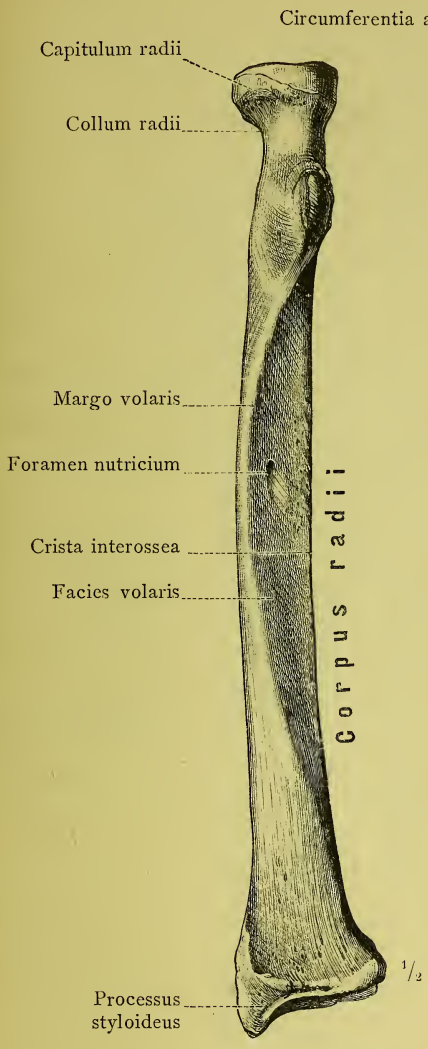

Fig. 262. Von der volaren Seite.

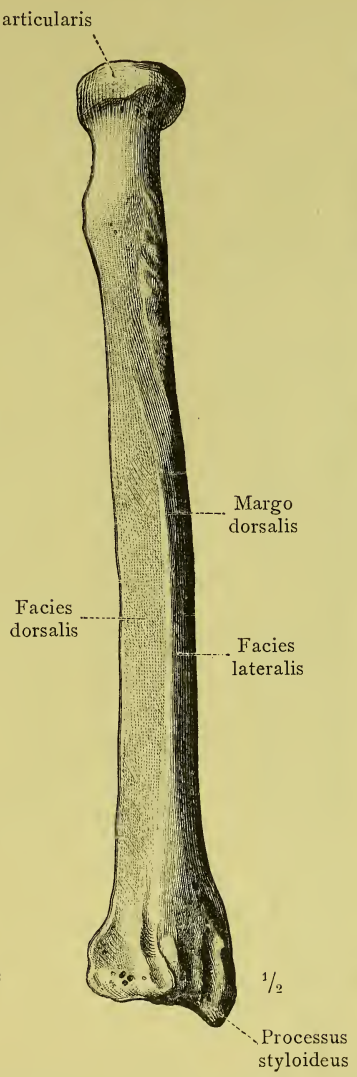

Fig. 263. Von der dorsalen Seite

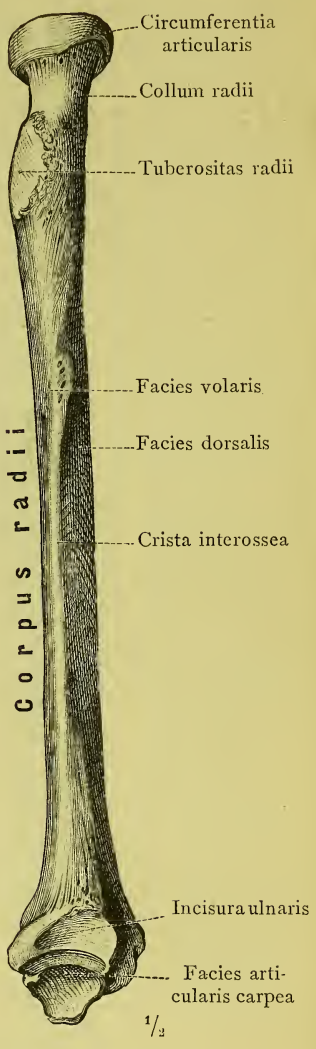

Fig. 264. Von der ulnaren Seite.

Radius, die Speiche (von rechts).

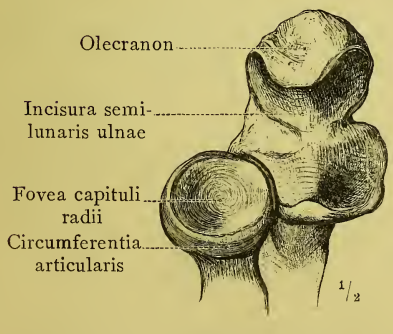

Fig. 265. Die proximalen Endstücke der rechten Unterarmknochen von oben gesehen.

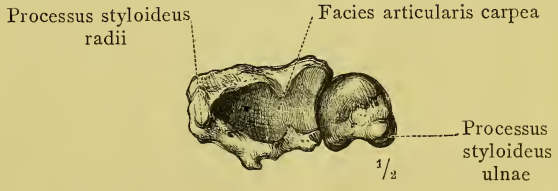

Fig. 266. Die distalen Endstücke der rechten Unterarmknochen von unten gesehen.

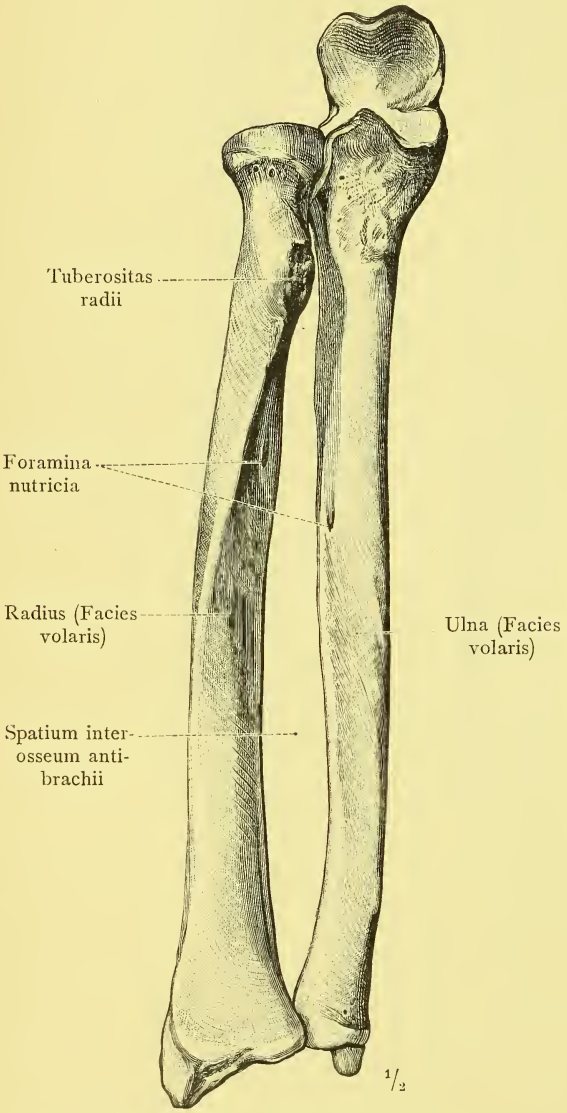

Fig. 267. Die rechten Unterarmknochen in Supinationsstellung.

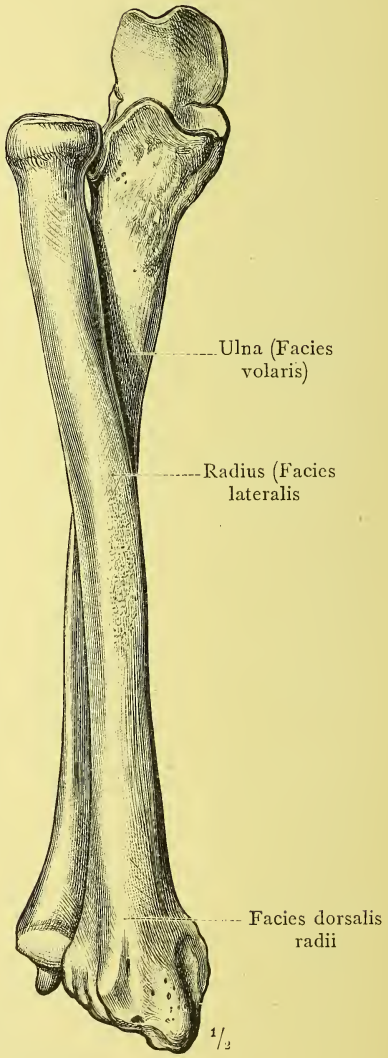

Fig. 268. Die rechten Unterarmknochen in Pronationsstellung.

Die Unterarmknochen in Supinations- und Pronationsstellung.

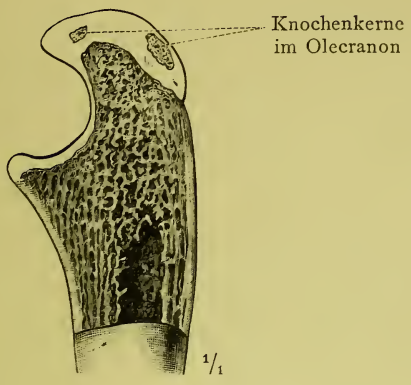

Fig. 269. Von einem 13 Jahre alten Knaben.

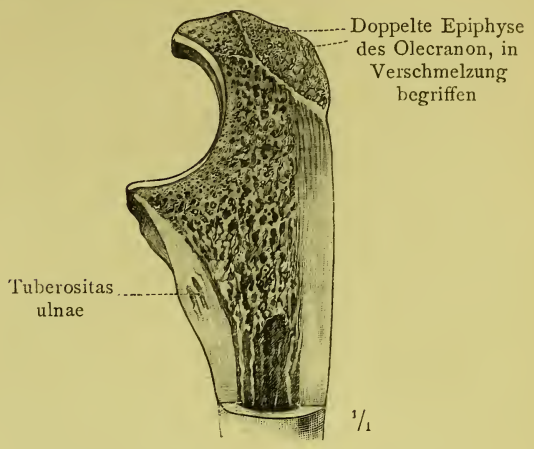

Fig. 270. Von einem 17 Jahre alten Knaben.

Die Epiphysenbildung im proximalen Endstück der Elle.

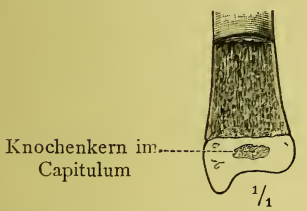

Fig. 271. Von einem 6 Jahre alten Mädchen.

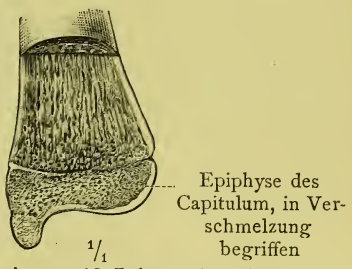

Fig. 272. Von einem 19 Jahre alten Knaben.

Die Epiphysenbildung im distalen Endstück der Elle.

Fig. 273. Von einem 5 Jahre alten Knaben.

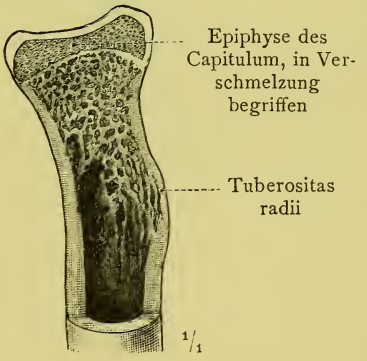

Fig. 274. Von einem 17 Jahre alten Knaben.

Die Epiphysenbildung im proximalen Endstück der Speiche.

Fig. 275. Von einem 2 Jahre alten Mädchen.

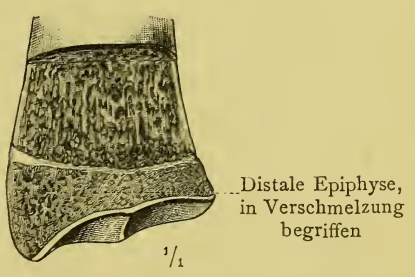

Fig. 276. Von einem 19 Jahre alten Knaben.

Die Epiphysenbildung im distalen Endstück der Speiche.

Entwicklung der Unterarmknochen.

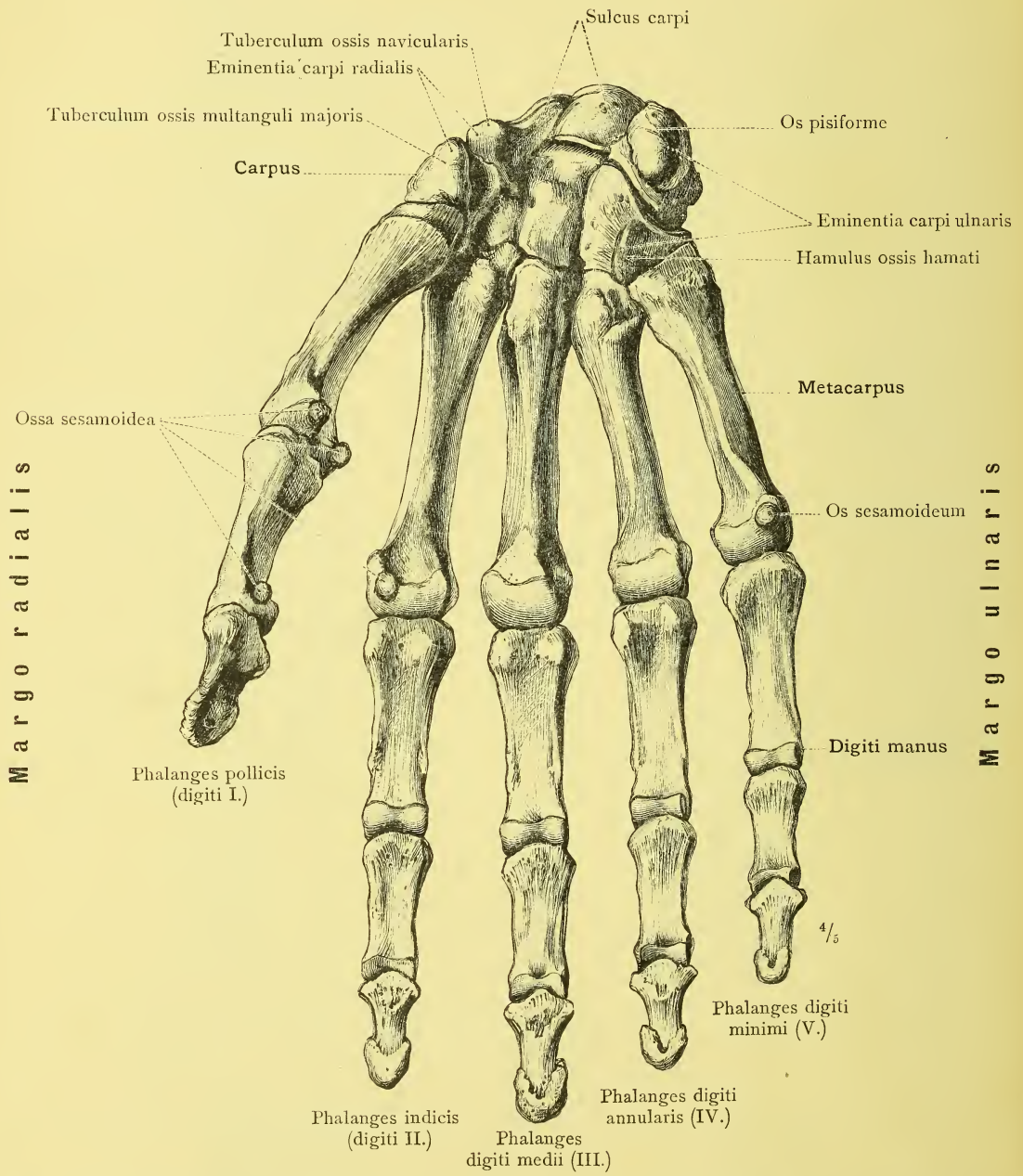

Fig. 277. Das Skelet der rechten Hand von der volaren Seite gesehen (Facies volaris).

Skeleton manus, Skelet der Hand.

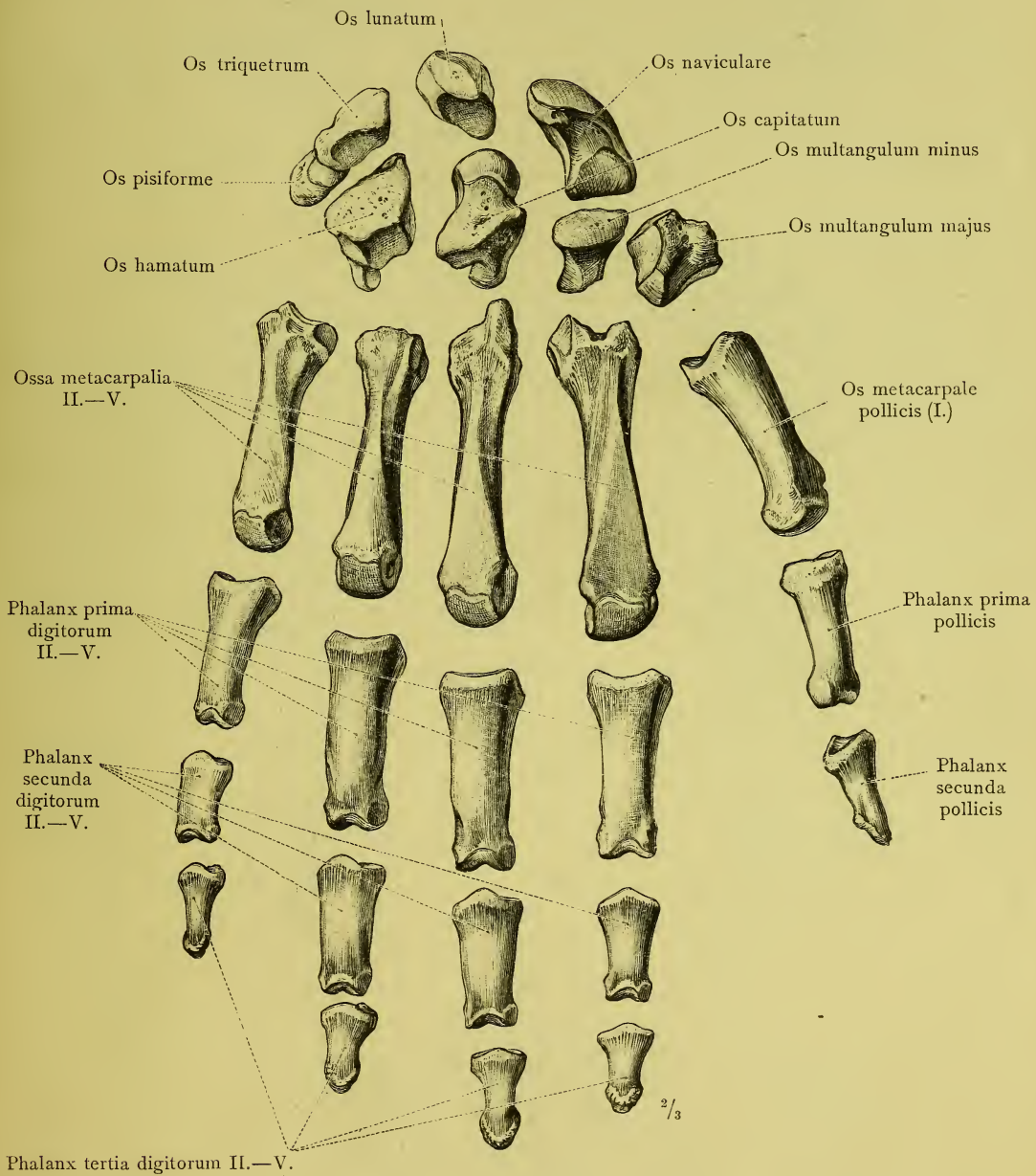

Fig. 278. Die Knochen der rechten Hand von der dorsalen Seite gesehen (Facies dorsalis).

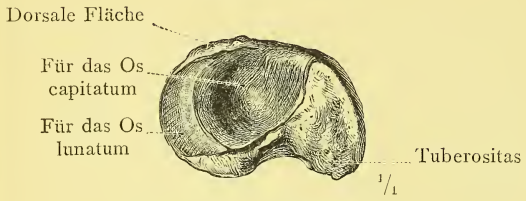

Fig. 279. Distale Seite.

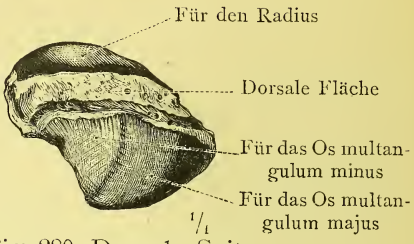

Fig. 280. Dorsale Seite.

Os naviculare manus, das Kahnbein der Hand (von rechts).

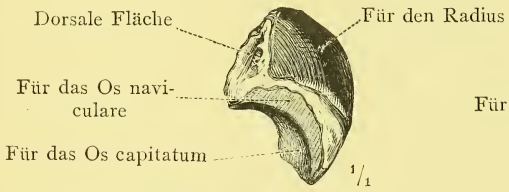

Fig. 281. Radiale Seite.

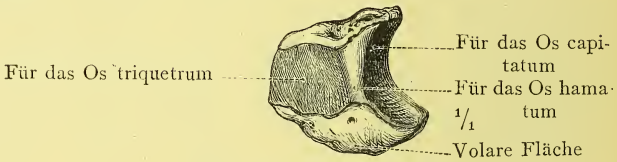

Fig. 282. Ulnare Seite.

Os lunatum, das Mondbein (von rechts).

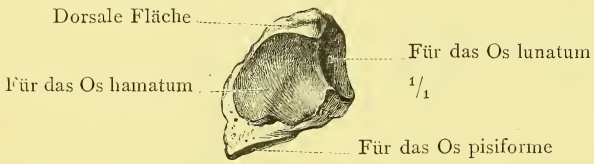

Fig. 283. Radiale Seite.

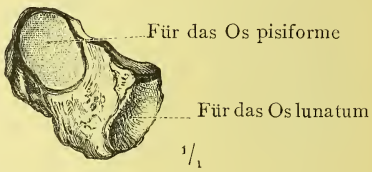

Fig. 284. Volare Seite.

Os triquetrum, das dreieckige Bein (von rechts).

Fig. 285. Volare Seite.

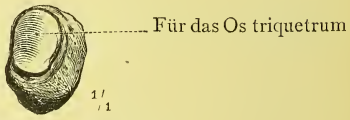

Fig. 286. Dorsale Seite.

Os pisiforme, das Erbsenbein (von rechts).

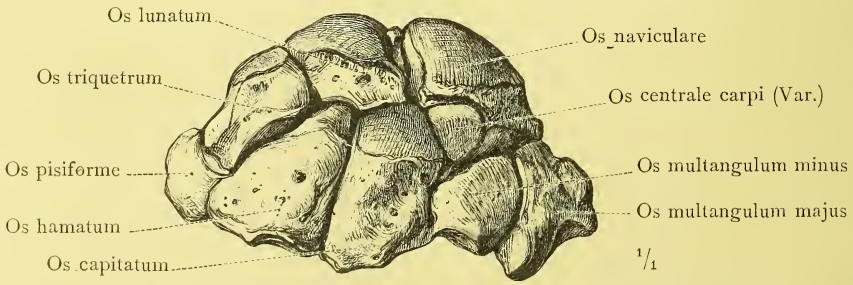

Fig. 287. Die rechte Handwurzel mit Os centrale von der dorsalen Seite gesehen.

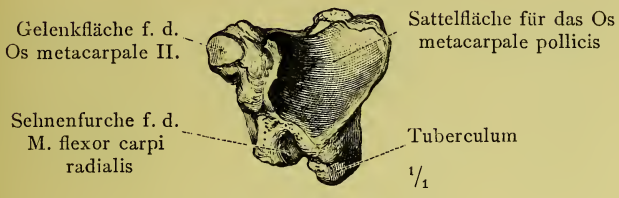

Fig. 288. Distale Seite.

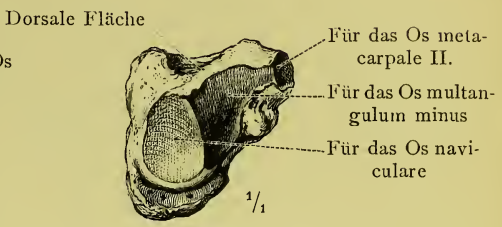

Fig. 289. Ulnare Seite.

Os multangulum majus, das grosse vielwinkelige Bein (von rechts).

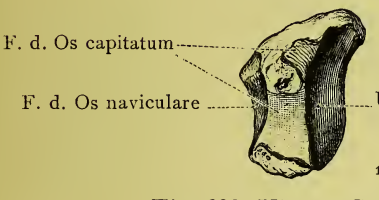

Fig. 290. Ulnare Seite.

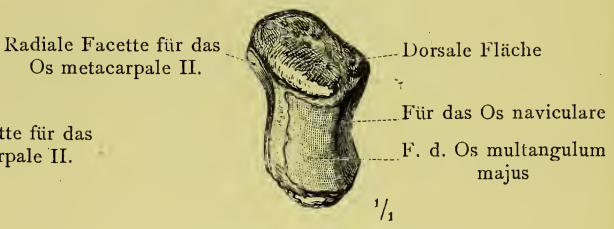

Fig. 291. Radiale Seite.

Os multangulum minus, das kleine vielwinkelige Bein (von rechts).

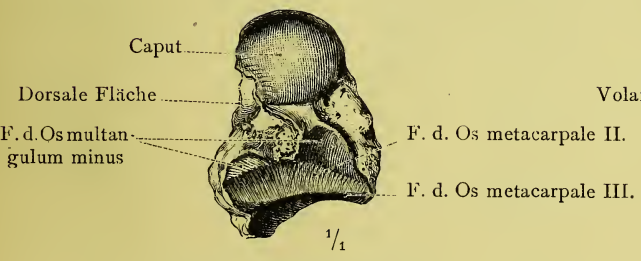

Fig. 292. Radiale Seite.

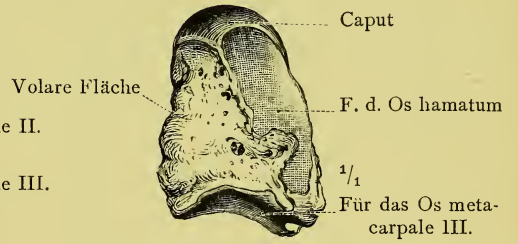

Fig. 293. Ulnare Seite.

Os capitatum, das Kopfbein (von rechts).

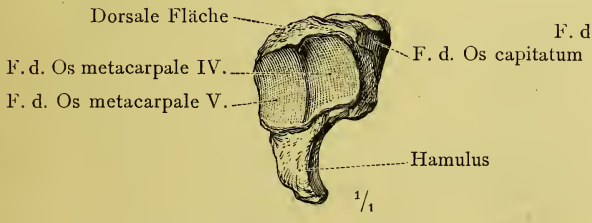

Fig. 294. Distale Seite.

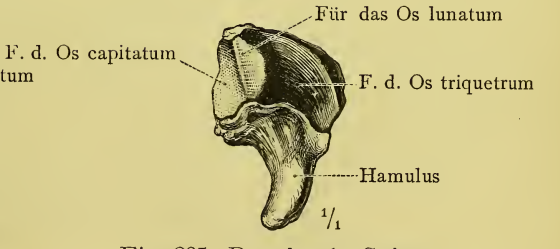

Fig. 295. Proximale Seite.

Os hamatum, das Hackenbein (von rechts).

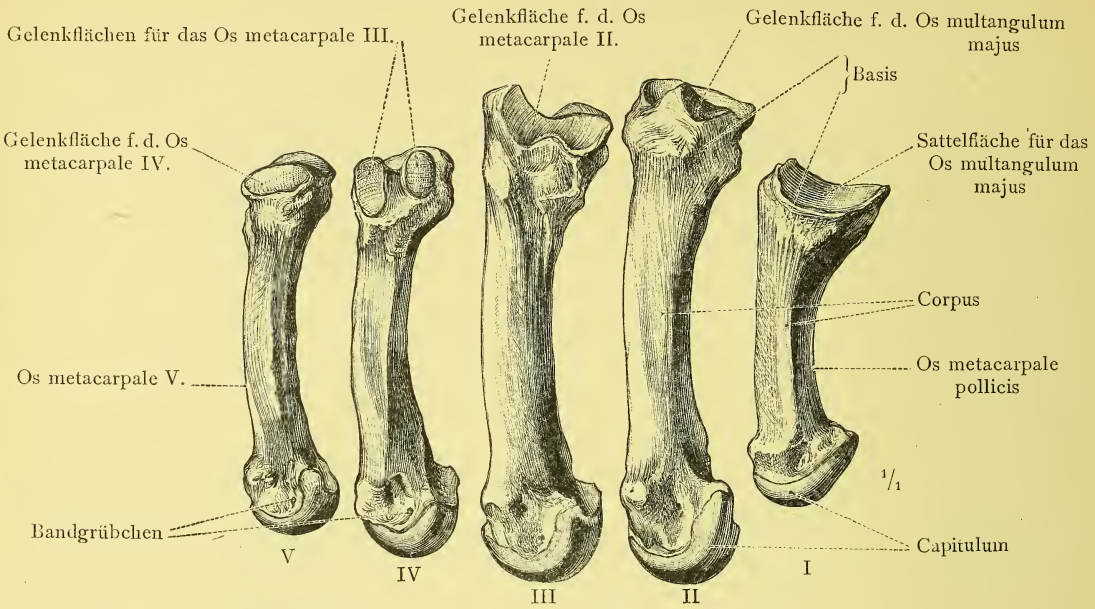

Fig. 296. Die fünf Mittelhandknochen der rechten Hand von der radialen Seite gesehen.

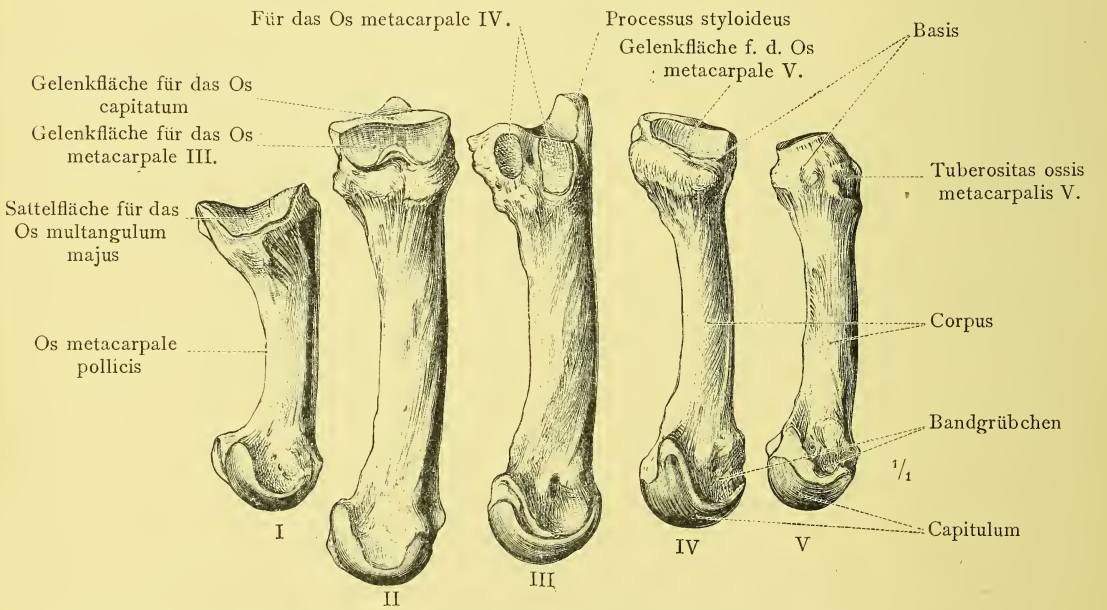

Fig. 297. Die fünf Mittelhandknochen der rechten Hand von der ulnaren Seite gesehen.

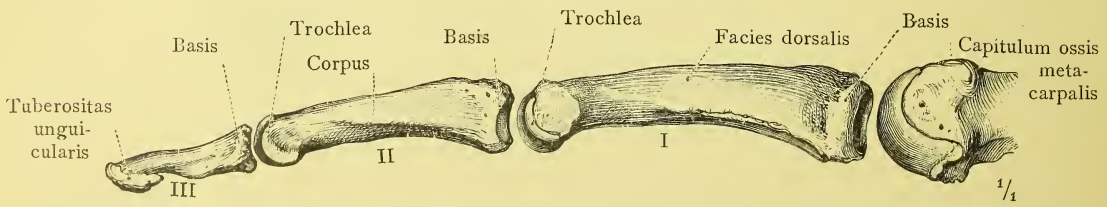

Fig. 298. Die Knochen des rechten Zeigefingers von der radialen Seite gesehen (Margo radialis digiti secundi).

Ossa metacarpalia und Phalanges digitorum manus, Mittelhandknochen und Fingerknochen.

Fig. 299. Aus dem 2. Lebensjahre.

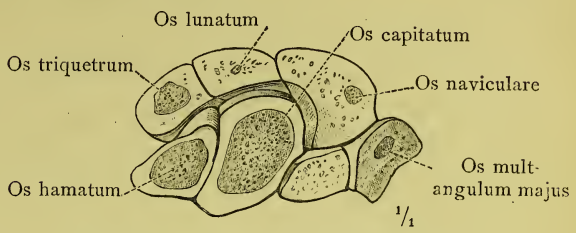

Fig. 300. Aus dem 7. Lebensjahre.

Die Knochenkerne der Handwurzelknochen.
(Durchschnitte parallel der dorsalen Fläche.)

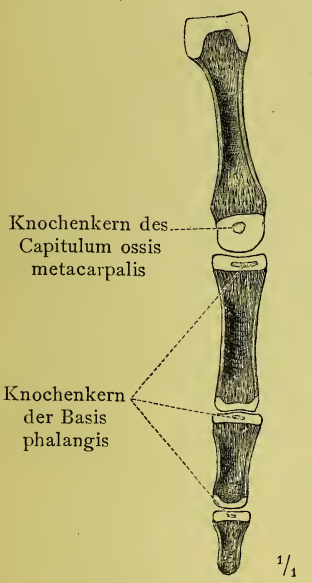

Fig. 301. Mittelfinger in dem 2. Lebensjahre.

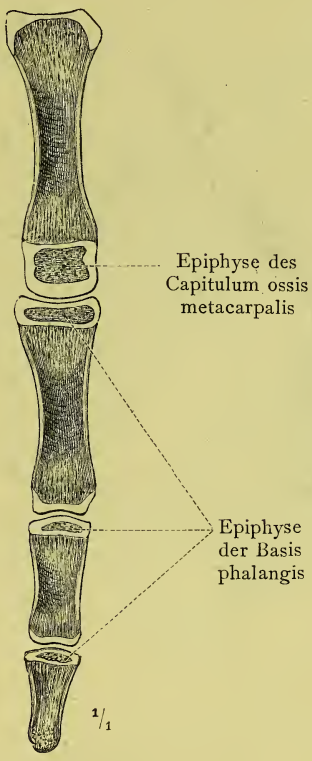

Fig. 302. Mittelfinger in dem 7. Lebensjahre.

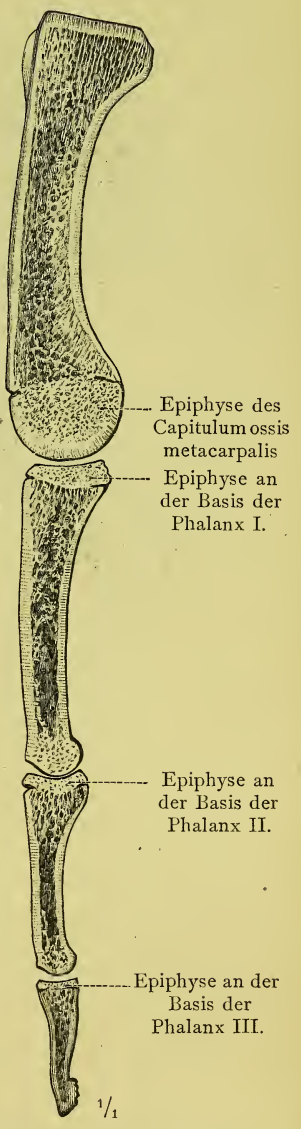

Fig. 303. Epiphysen des Mittelfingers, in Verschmelzung begriffen. Aus dem 17. Lebensjahre.

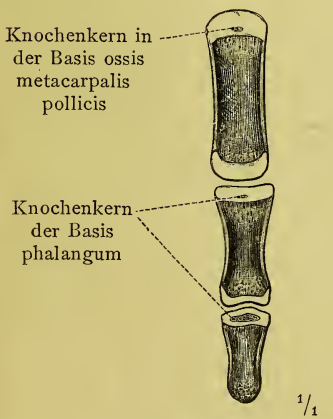

Fig. 304. Knochen des Daumens in dem 4. Lebensjahre.

Fig. 305. Mittelhandknochen des Daumens im 18. Lebensjahre.

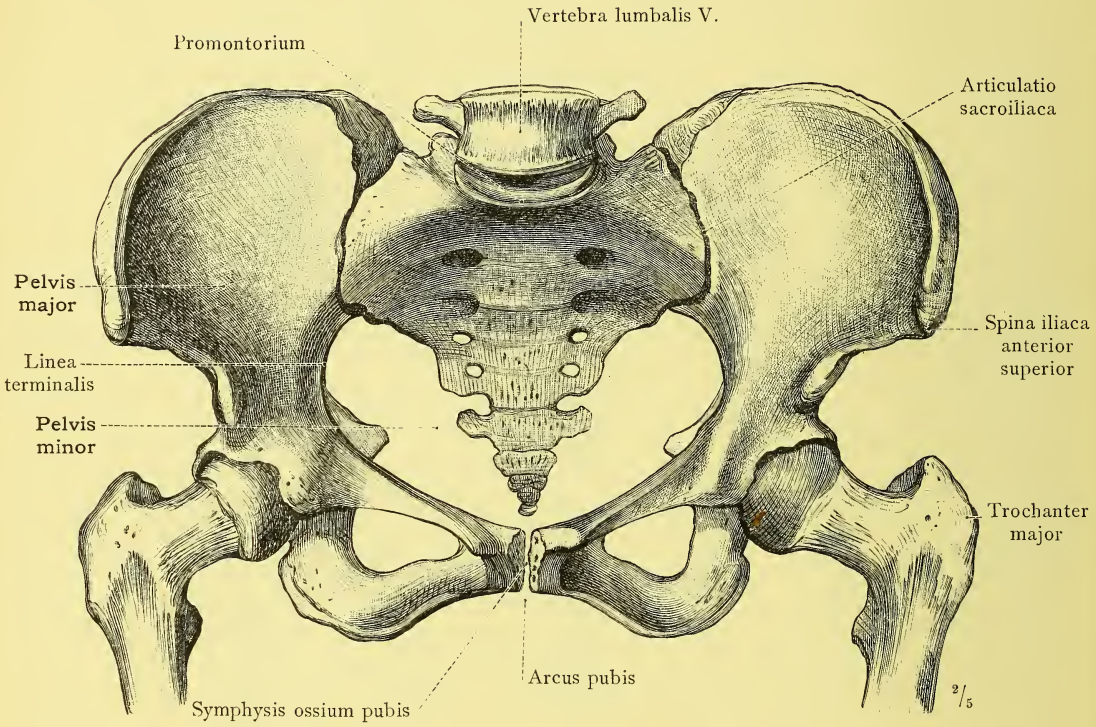

Fig. 306. Pelvis muliebris, das weibliche Becken. Ansicht von vorne.

Die Zusammensetzung des Beckens, Pelvis, durch das Kreuz- und Steissbein und durch die beiden Hüftbeine, Ossa coxae. Von den letzteren bilden die beiden Darmbeine, Ossa ilium, mit der Basis des Kreuzbeines das grosse Becken, Pelvis major, während die Schambeine, Ossa pubis, und die Sitzbeine, Ossa ischii, mit dem Kreuzbein und dem Steissbein das kleine Becken, Pelvis minor, zusammensetzen. Die Grenze zwischen dem grossen und kleinen Becken wird durch den Beckeneingang, Apertura pelvis (minoris) superior, dargestellt, dessen Contouren durch die Linea terminalis gebildet werden.

Mit Rücksicht auf die Anfügung der unteren Gliedmassen an den Rumpf erscheint das Becken als das Cingulum extremitatis inferioris.

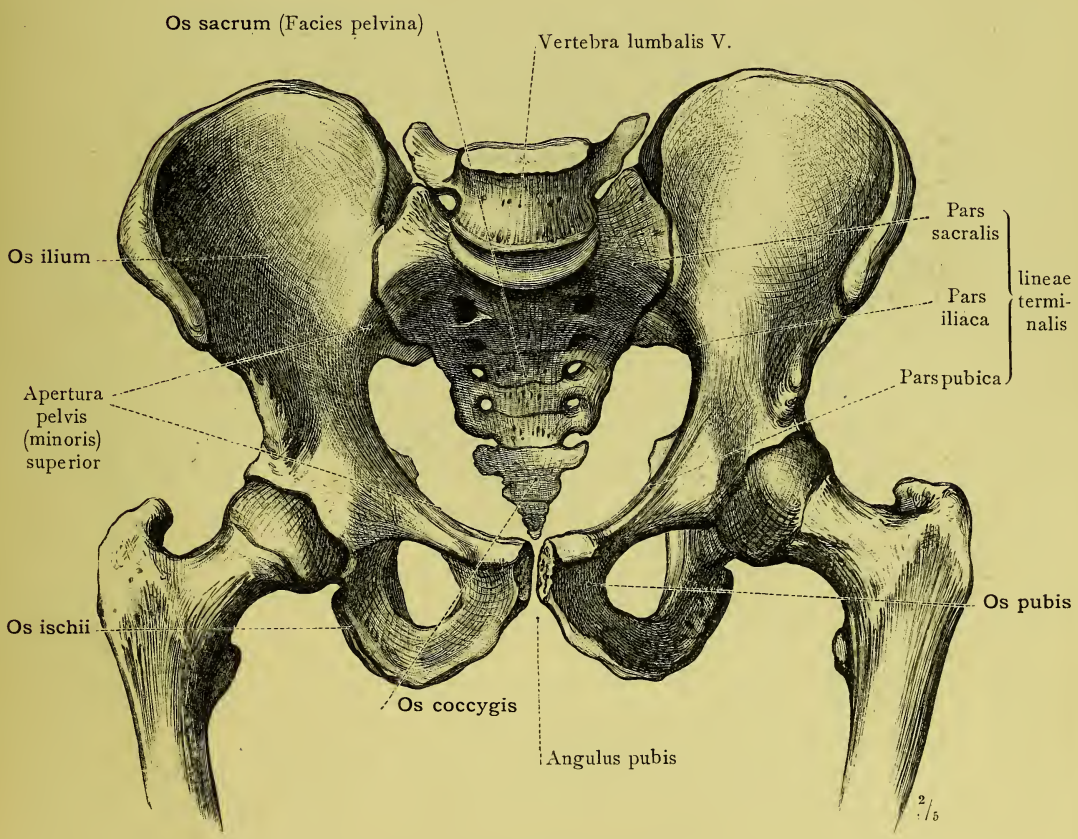

Fig. 307. Pelvis virilis, das männliche Becken. Ansicht von vorne.
Das grosse und kleine Becken, Pelvis major und Pelvis minor. Die Eintheilung der Linea terminalis entsprechend den Knochen, entlang welchen sie verlauft, in eine Pars sacralis, eine Pars iliaca und eine Pars pubica.

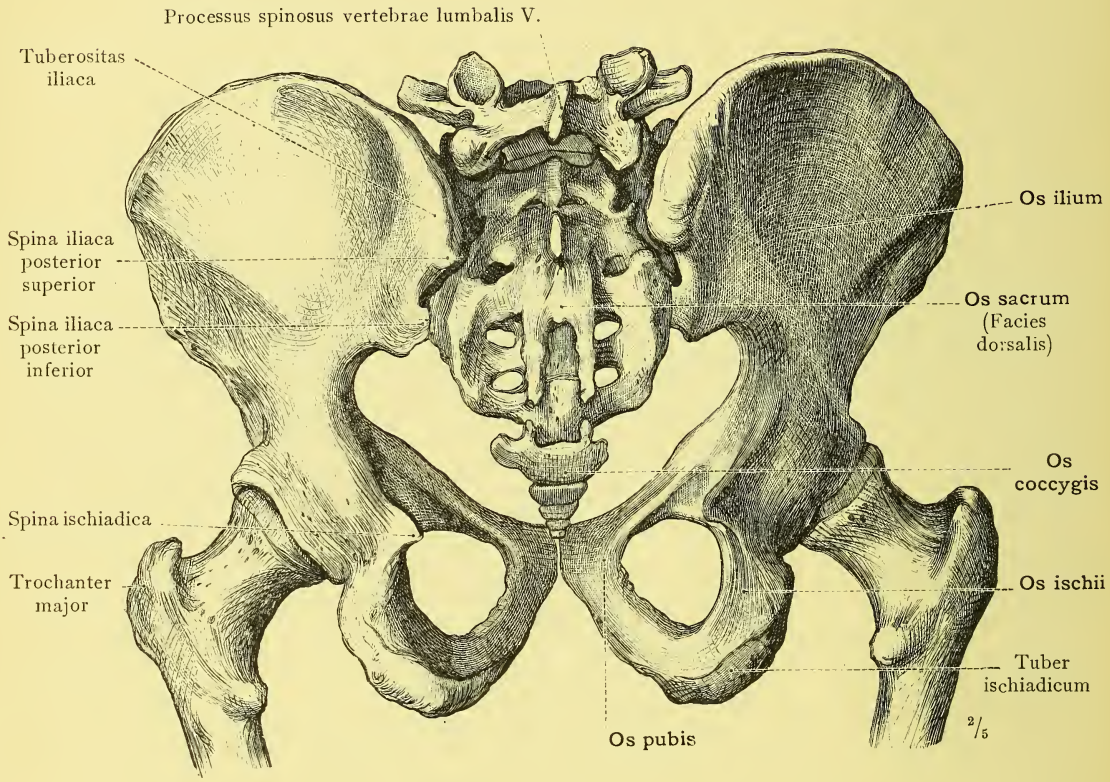

Fig. 308. Pelvis virilis, das männliche Becken. Ansicht von hinten.

Der Beckenausgang, Apertura pelvis (minoris) inferior; er erscheint an dem knöchernen Becken auf beiden Seiten durch den unteren Rand des Scham- und Sitzbeines, und die beiden Hüftausschnitte, Incisurae ischiadicae, major und minor, und hinten von dem vortretenden Theil des Kreuzbeines und dem Steissbeine umgrenzt. Indem sich aber jederseits zwei von dem Kreuz- und Steissbeine ausgehende, starke Bänder, die Ligg. sacrotuberosum und sacrospinosum (vergl. Bänderlehre Fig. 450), über die Hüftausschnitte hinspannen und so die hintere und seitliche Wand des kleinen Beckens ergänzen, werden die Hüftausschnitte in die Wand des Beckens einbezogen und der Beckenausgang sehr erheblich eingeengt.

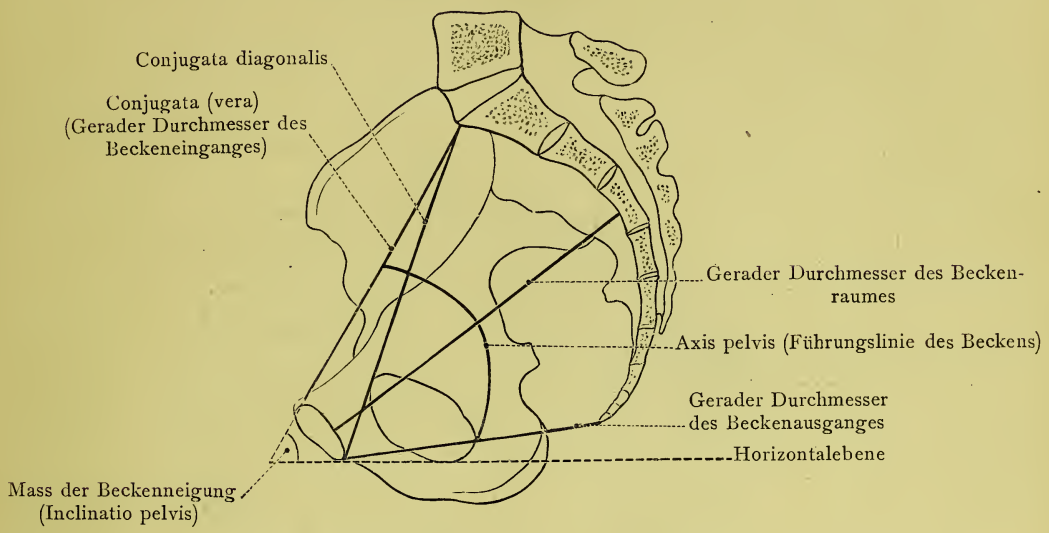

Fig. 309. Die median-sagittalen (geraden) Durchmesser des kleinen Beckens.

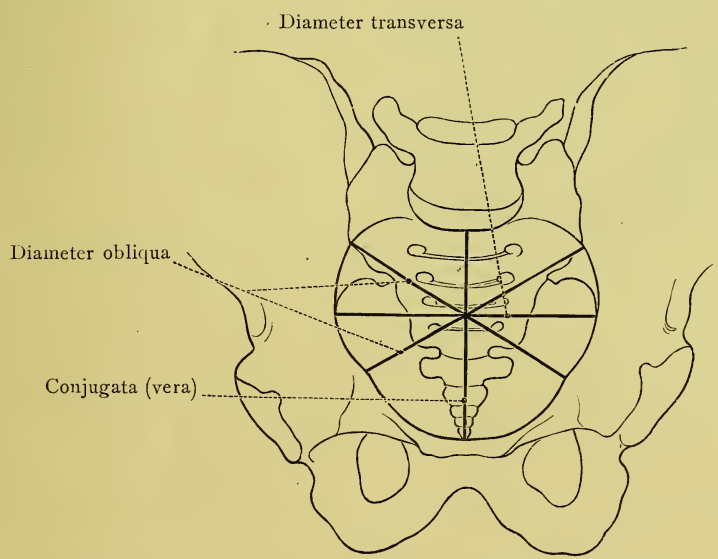

Fig. 310. Die Durchmesser des Beckeneinganges, der Apertura pelvis superior.

Die wichtigsten Durchmesser des kleinen Beckens.

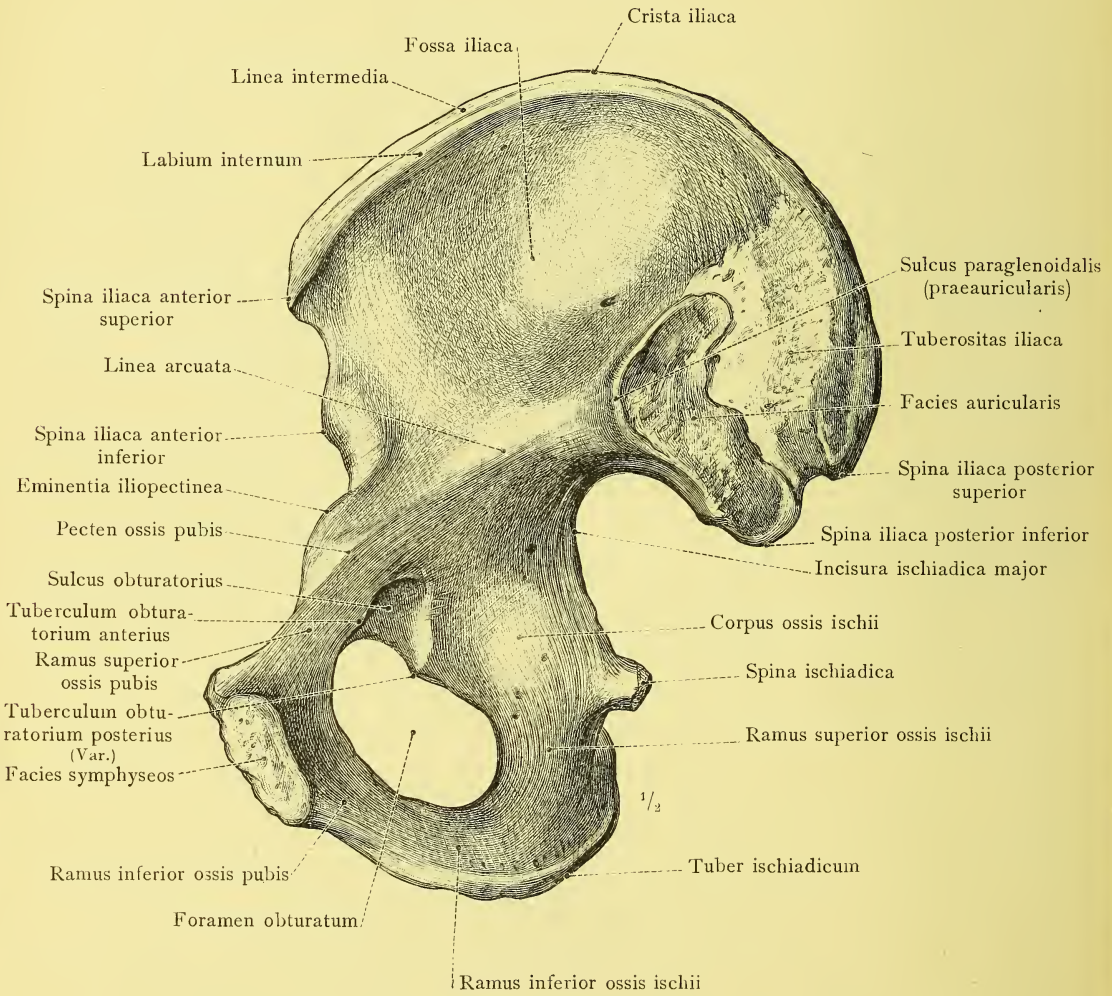

Fig. 311. Das rechte Hüftbein. Innere Seite.

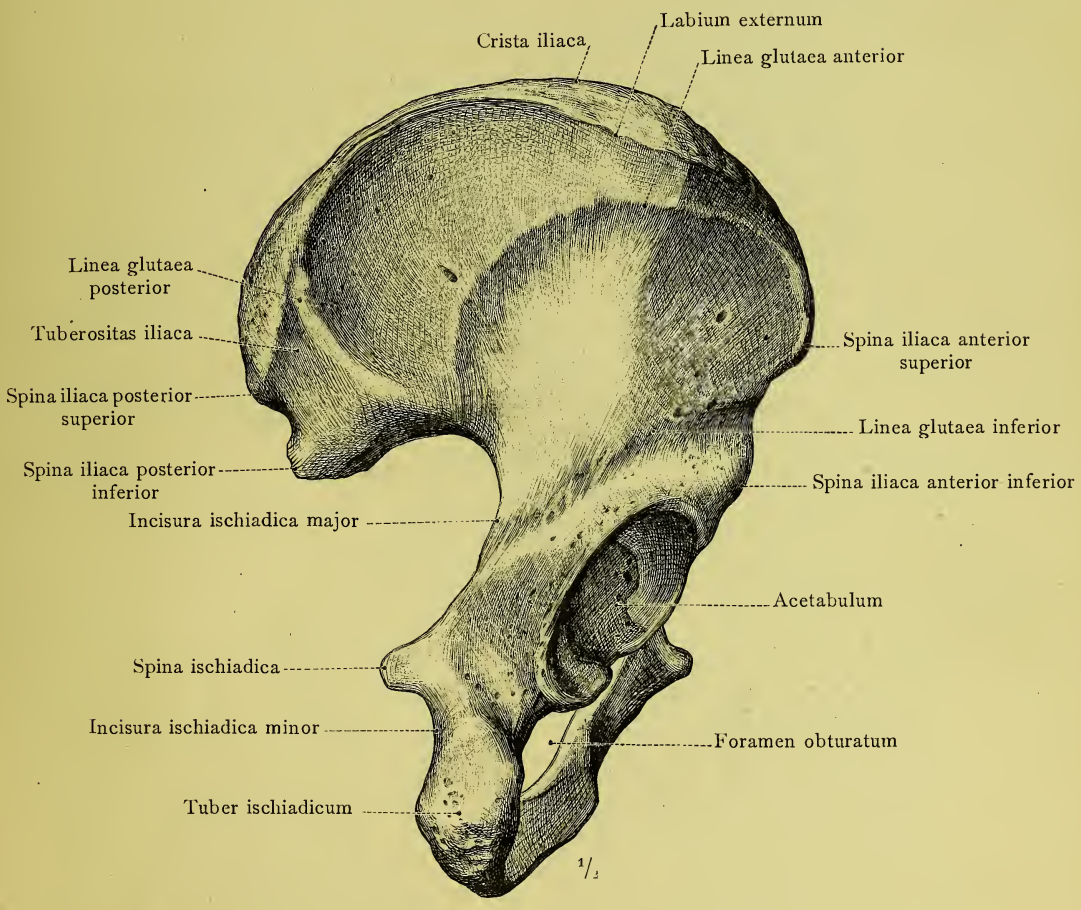

Fig. 312. Das rechte Hüftbein. Aeussere Seite. Ansicht von hinten.

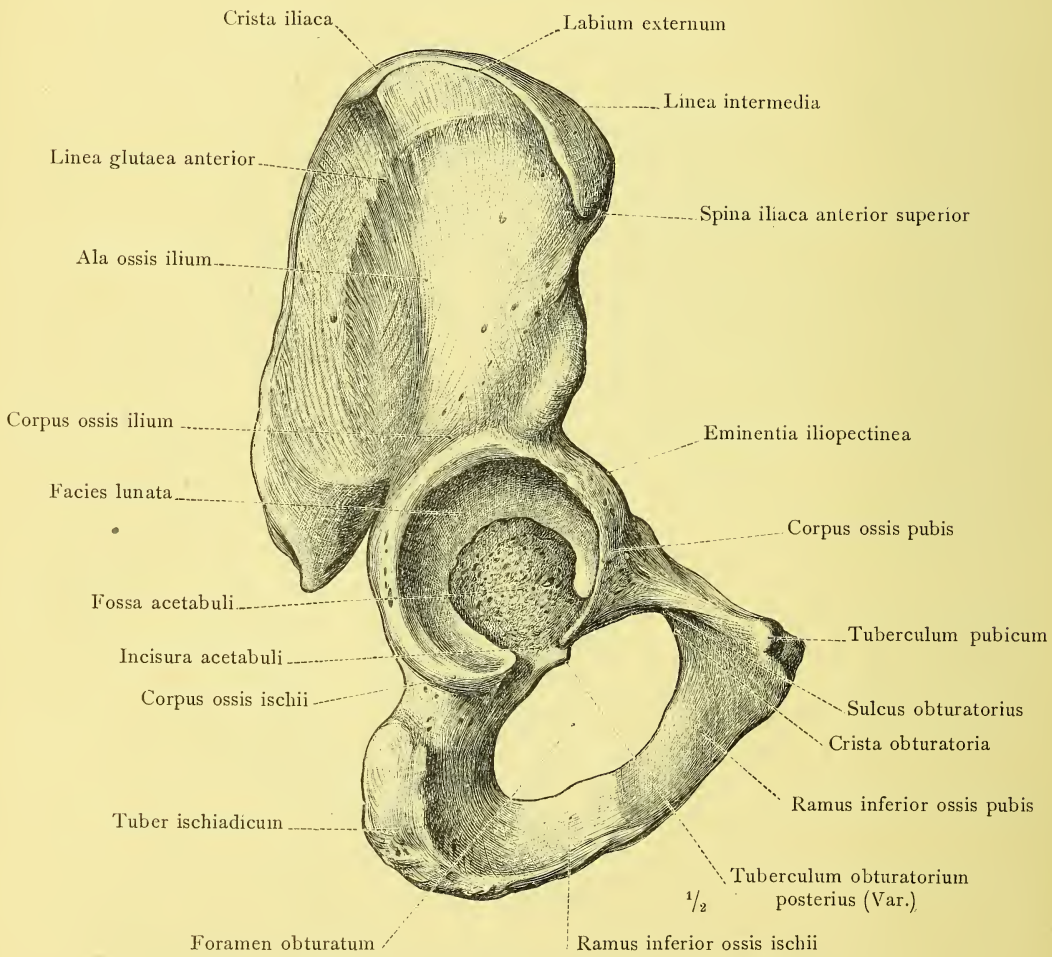

Fig. 313. Das rechte Hüftbein. Aeussere Seite. Ansicht von rechts.

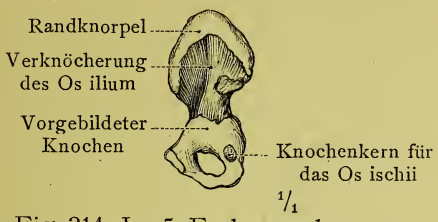

Fig. 314. Im 5. Embryonalmonat.

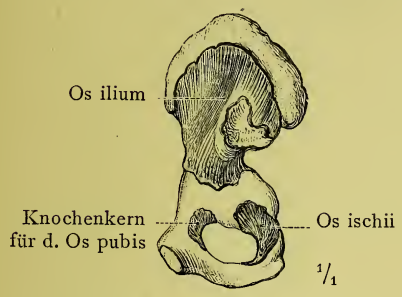

Fig. 315. Im 6. Embryonalmonat.

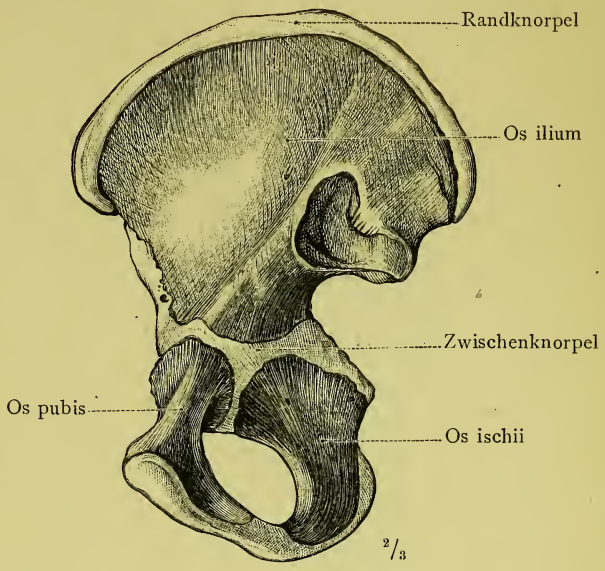

Fig. 316. Im 4. Lebensjahr.

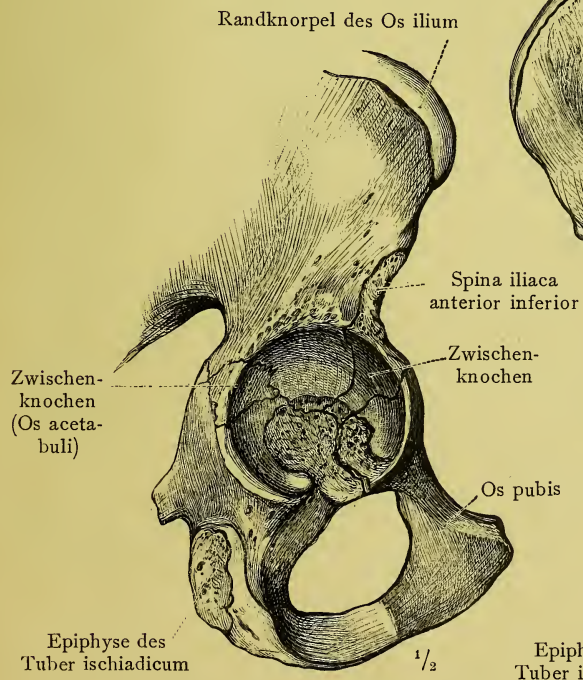

Fig. 317. Im 14. Lebensjahr.

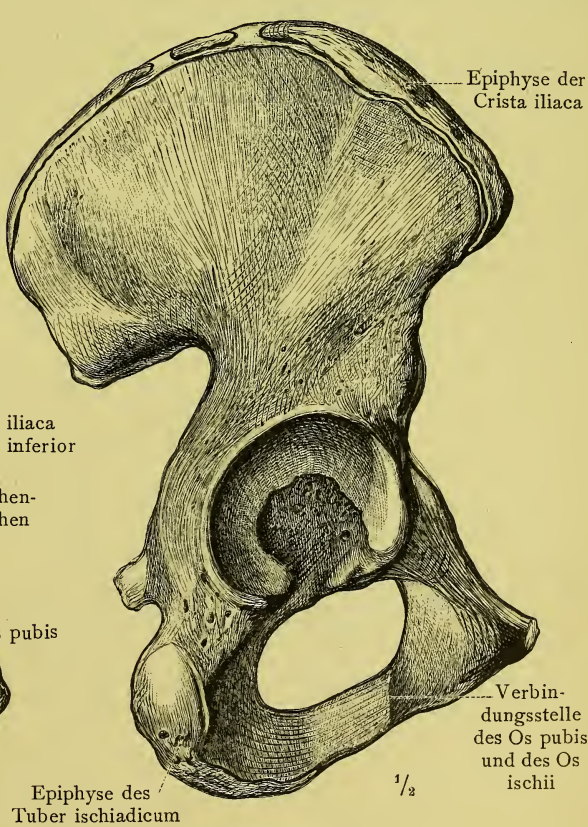

Fig. 318. Im 17. Lebensjahr.

Entwicklung des Hüftbeines.

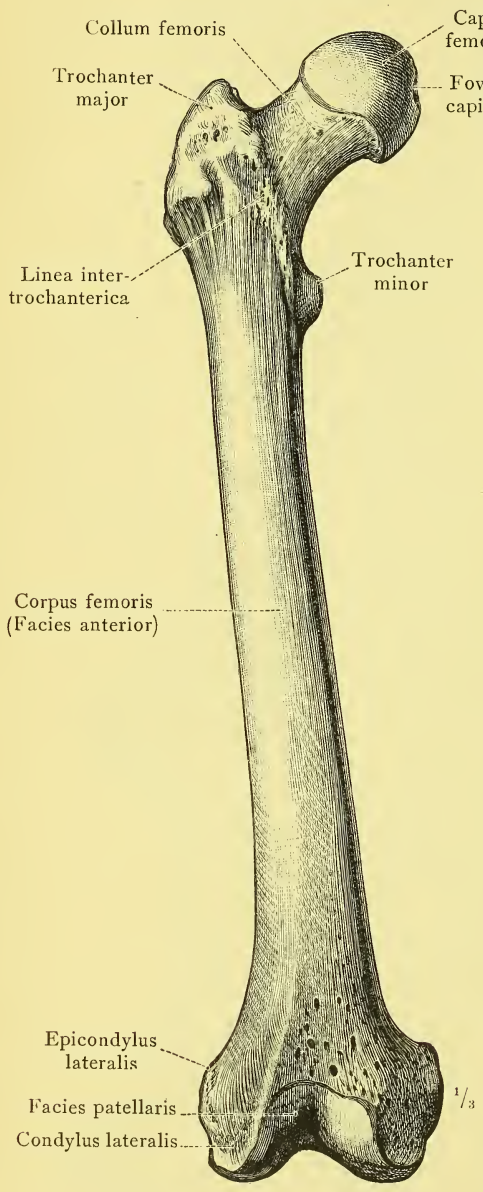

Fig. 319. Das rechte Oberschenkelbein in der Ansicht von vorne.

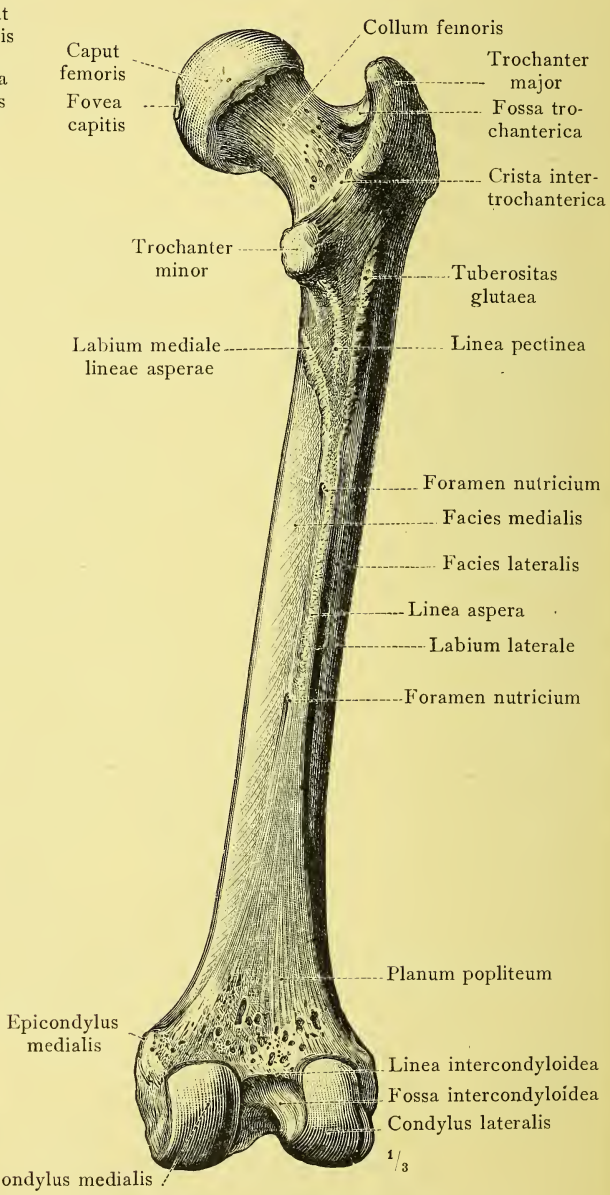

Fig. 320. Das rechte Oberschenkelbein in der Ansicht von hinten.

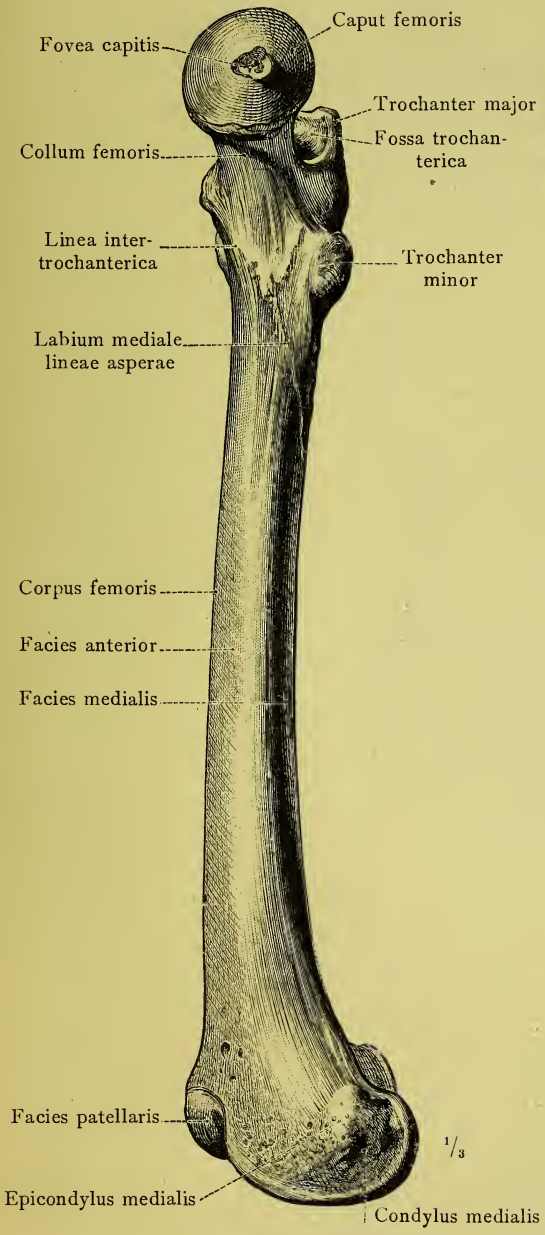

Fig. 321. Das rechte Oberschenkelbein. Mediale Seite.

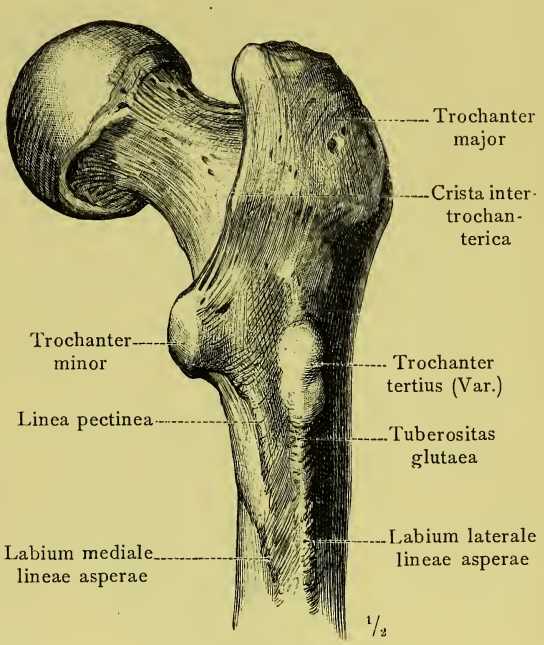

Fig. 322. Der proximale Theil des rechten Oberschenkelbeines in der Ansicht von hinten.
Trochanter tertius (Var.).

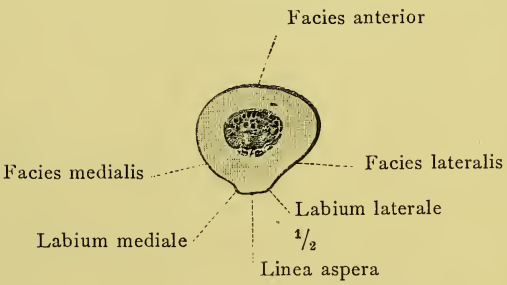

Fig. 323. Querdurchschnitt durch das Mittelstück des rechten Oberschenkelbeines.

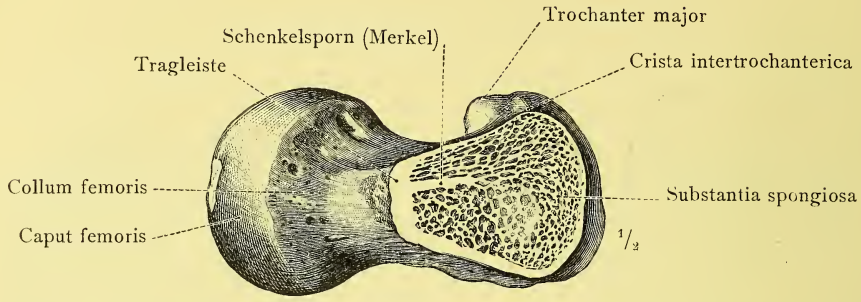

Fig. 324. Horizontaldurchschnitt durch das proximale Endstück des rechten Oberschenkelbeines, oberhalb des Trochanter minor, zur Demonstration des Merkel'schen Schenkelspornes.

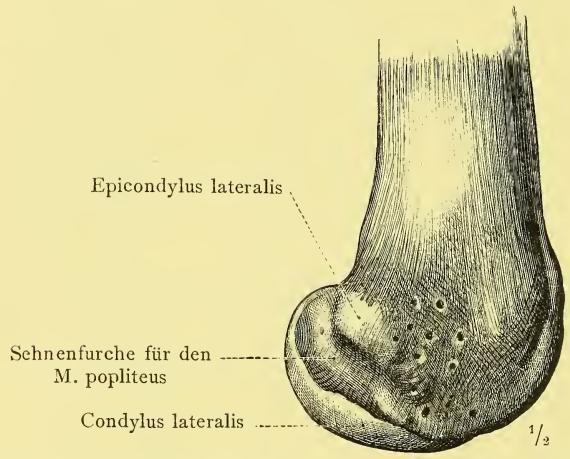

Fig. 325. Das distale Endstück des rechten Oberschenkelbeines, von der lateralen Seite gesehen.

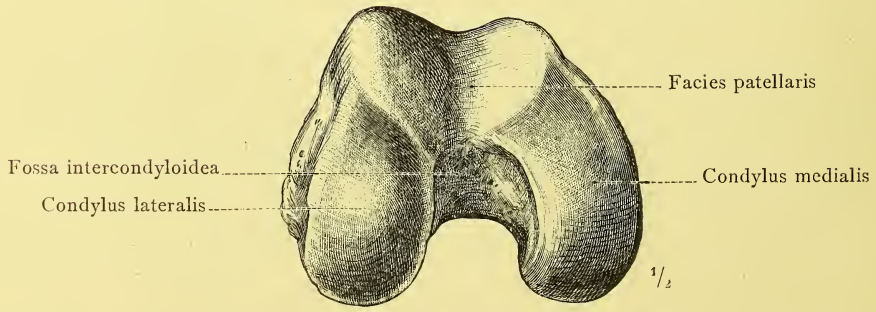

Fig. 326. Das distale Gelenksende des rechten Oberschenkelbeines in der Ansicht von unten.

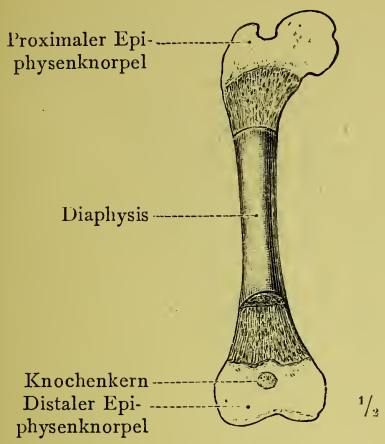

Fig. 327. Von einem reifen todtgeborenen Knaben (52·5 Cm. Körperlänge).

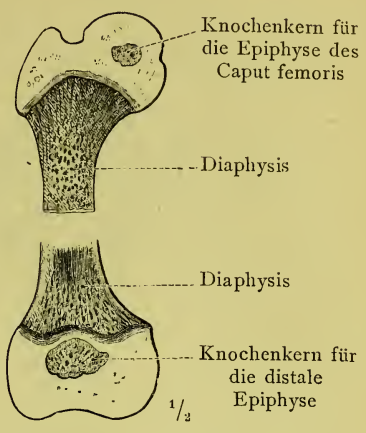

Fig. 328. Von einem 9½ Monate alten Knaben.

Die Knochenkerne der proximalen und distalen Gelenkstheile.

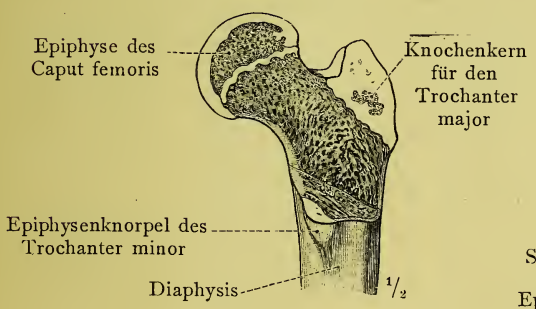

Fig. 329. Von einem 7 Jahre alten Mädchen.

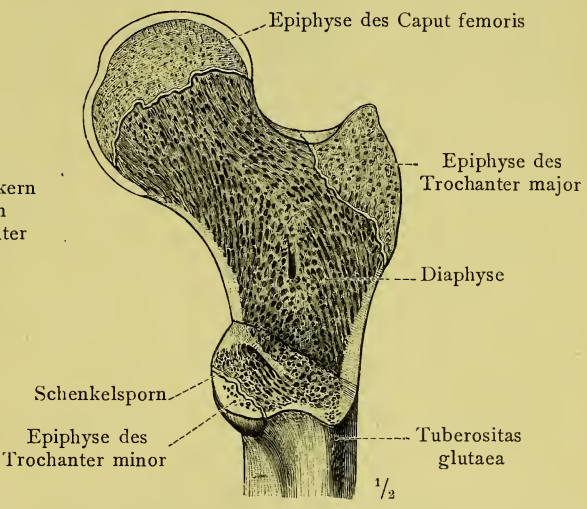

Fig. 330. Von einem 15 Jahre alten Mädchen.

Die Epiphysen des proximalen Endstückes.

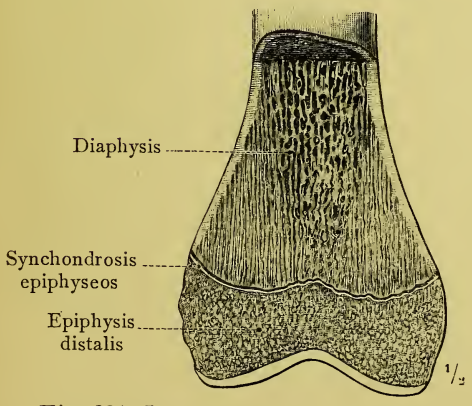

Fig. 331. Im frontalen Durchschnitt.

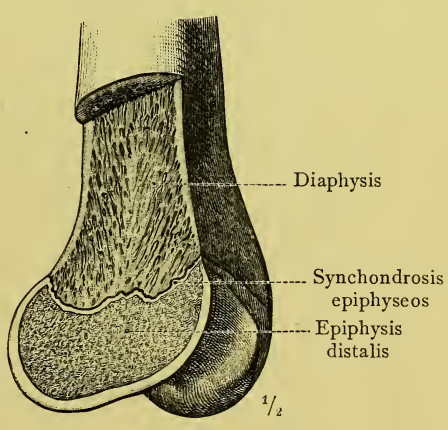

Fig. 332. Im sagittalen Durchschnitt.

Die Epiphyse des distalen Endstückes von einem 15 Jahre alten Mädchen.

Entwicklung des Oberschenkelbeines.

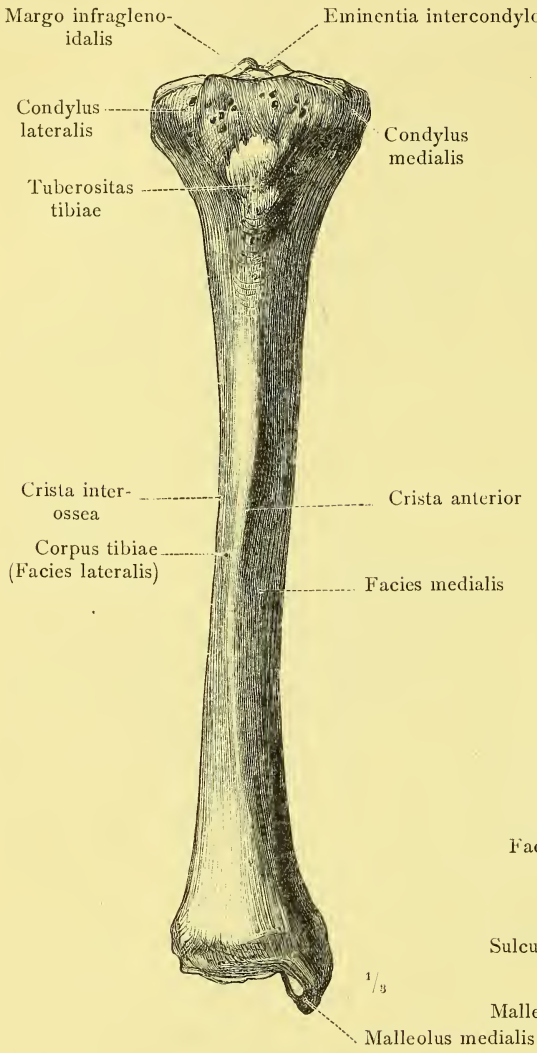

Fig. 333. Ansicht von vorne.

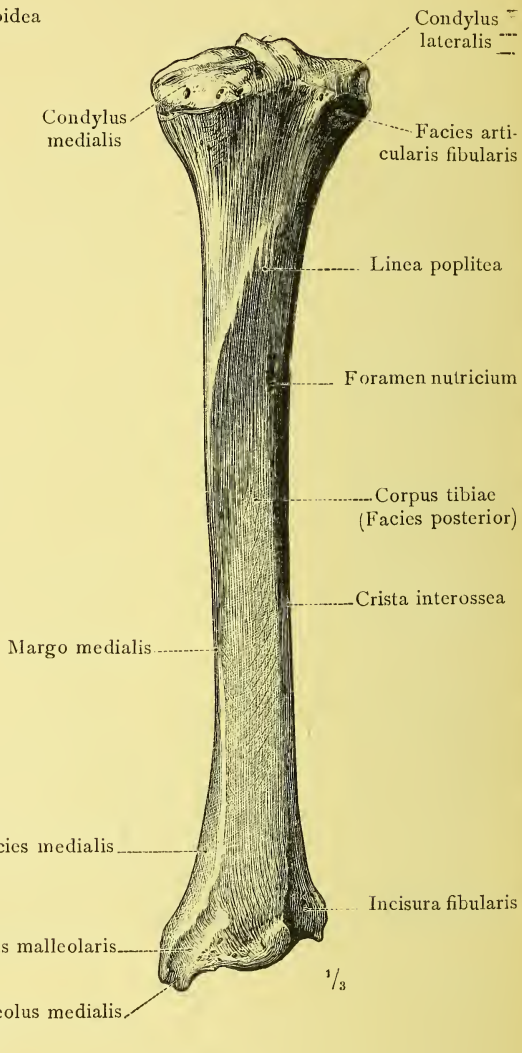

Fig. 334. Ansicht von hinten.

Tibia, das Schienbein (von rechts).

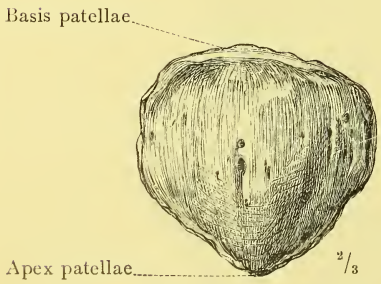

Fig. 335. Vordere Seite.

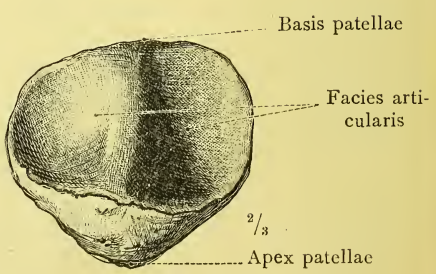

Fig. 336. Hintere Seite.

Patella, die Kniescheibe (von rechts).

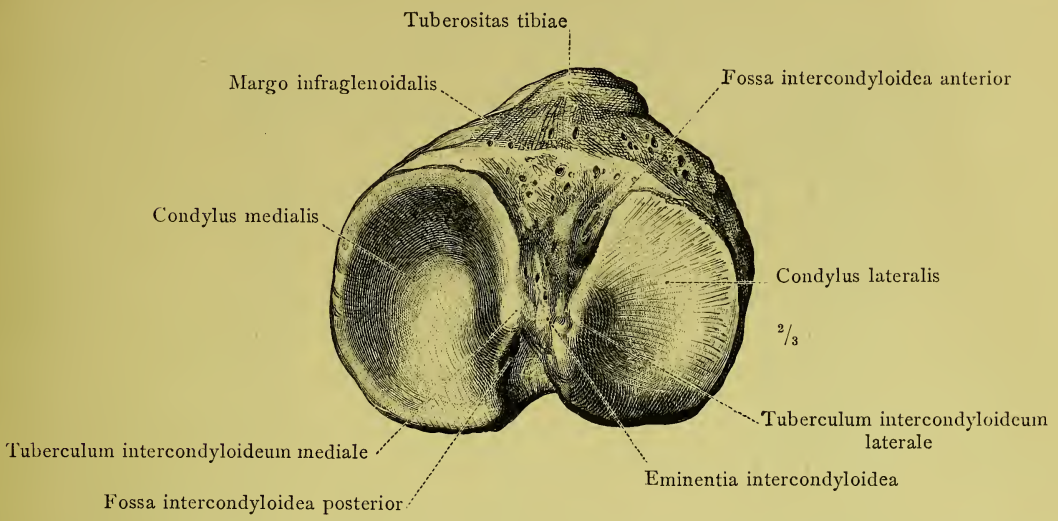

Fig. 338. Facies articularis superior tibiae, die proximale Gelenkfläche des rechten Schienbeines.

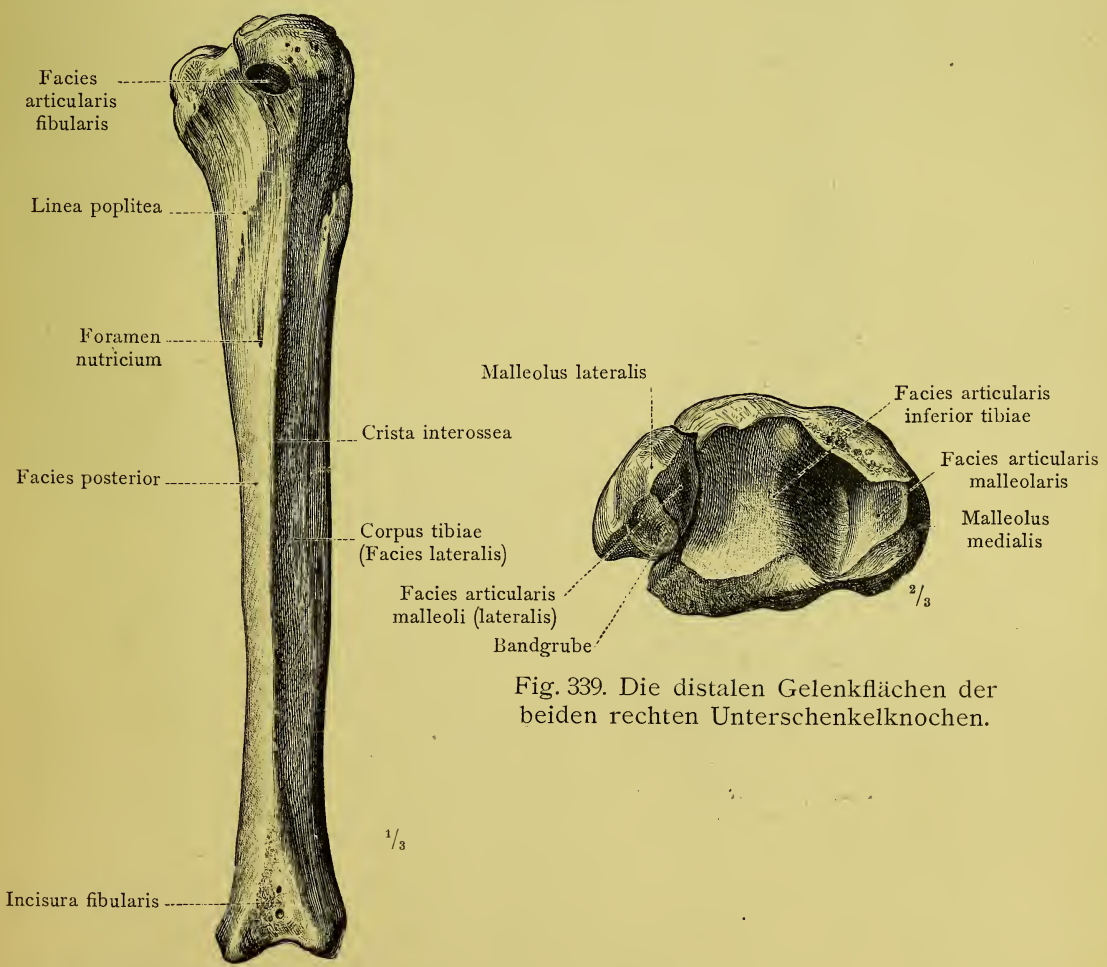

Fig. 339. Die distalen Gelenkflächen der beiden rechten Unterschenkelknochen.

Fig. 337. Tibia, Schienbein von rechts. Ansicht der lateralen Seite.

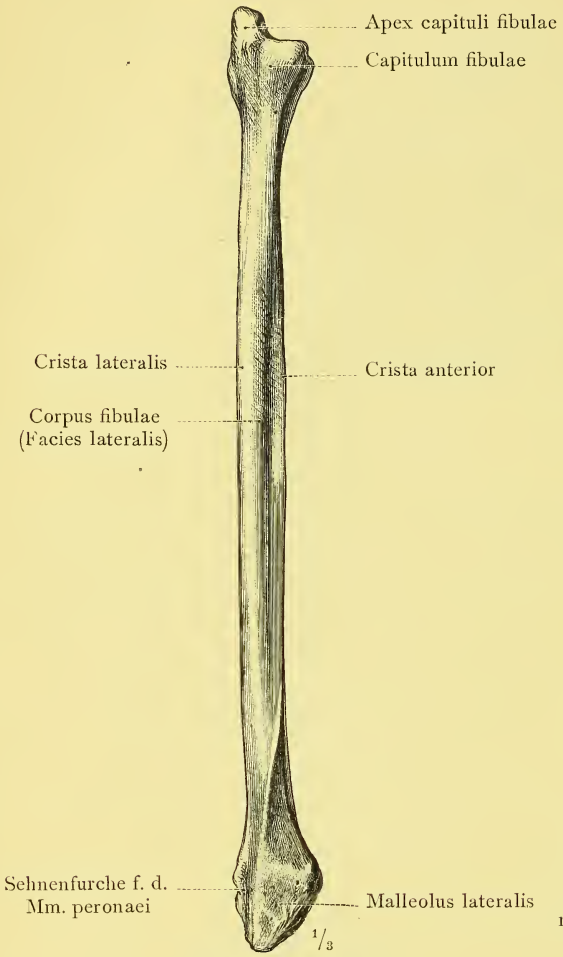

Fig. 340. Laterale Seite.

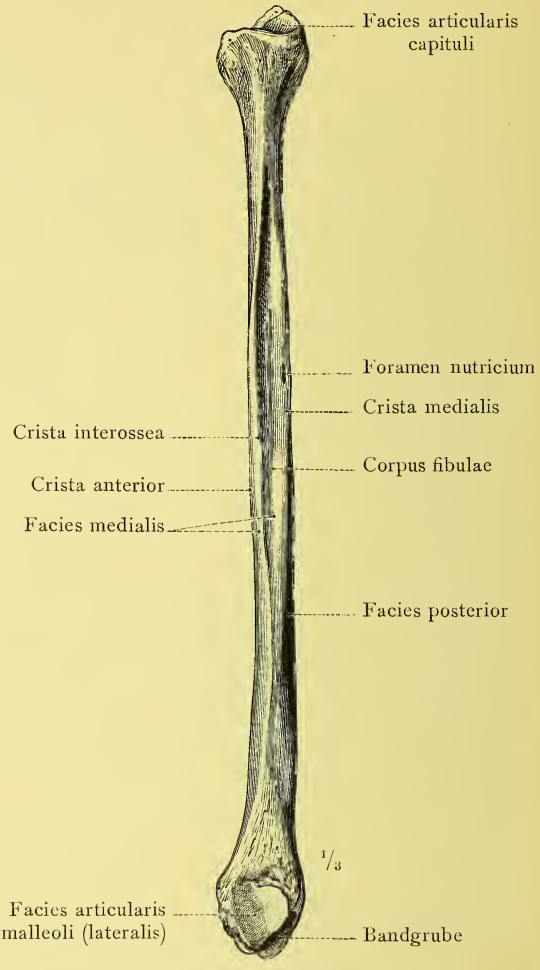

Fig. 341. Mediale Seite.

Fibula, das Wadenbein (von rechts).

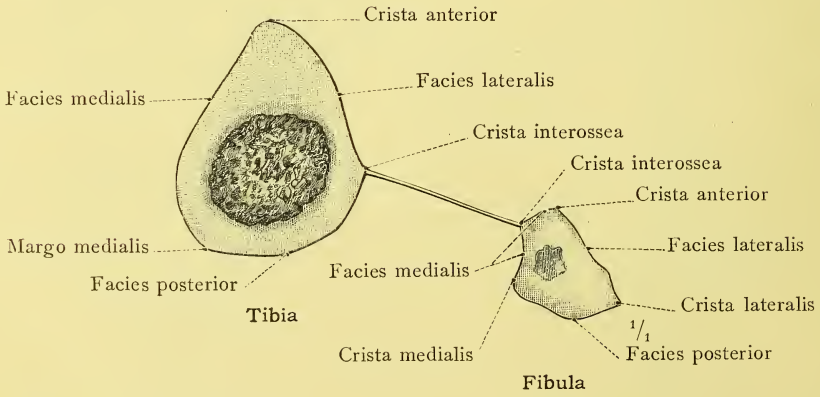

Fig. 342. Querdurchschnitt durch die Mittelstücke der Tibia und der Fibula des rechten Unterschenkels.

Fig. 343. Von einem reifen todtgeborenen Knaben (52·5 Cm. Körperlänge).

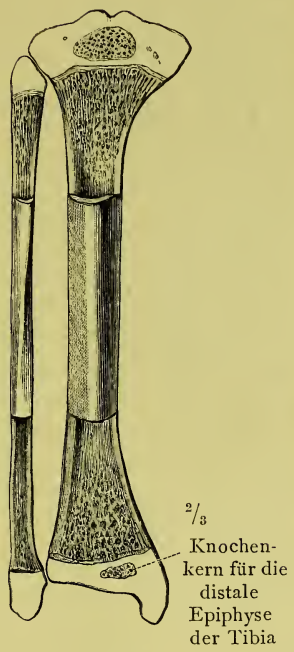

Fig. 344. Von einem 9½ Monate alten Knaben.

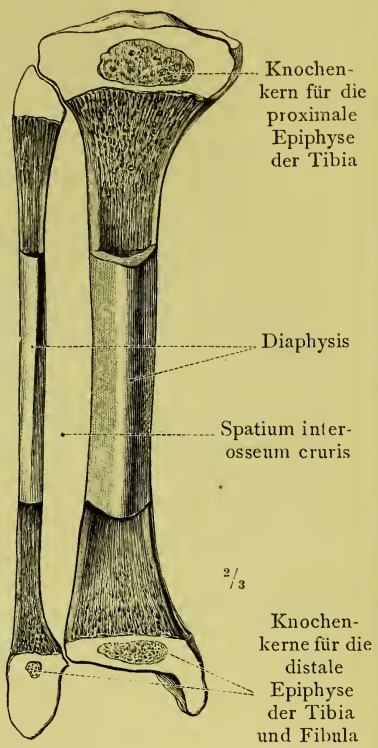

Fig. 345. Von einem 1½ Jahre alten Knaben.

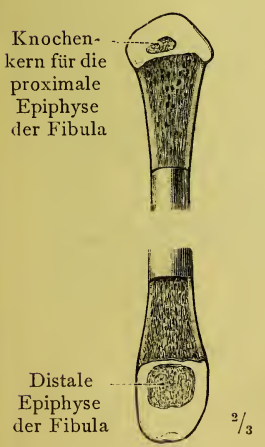

Fig. 346. Proximaler und distaler Theil des Wadenbeines von einem 4½ Jahre alten Mädchen.

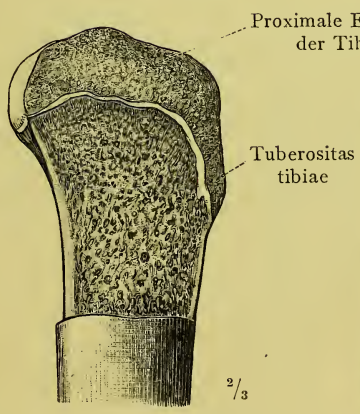

Fig. 347. Proximaler Theil des Schienbeines eines 15 Jahre alten Mädchens. Sagittaler Durchschnitt.

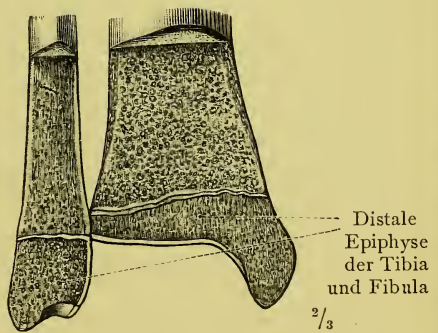

Fig. 348. Die distalen Theile der Unterschenkelknochen eines 15 Jahre alten Mädchens. Frontaler Durchschnitt.

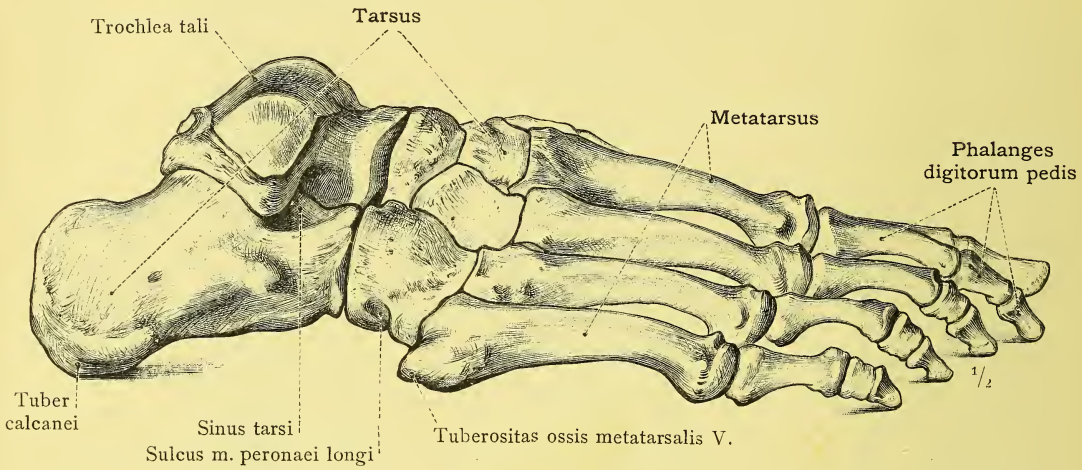

Fig. 349. Das Skelet des rechten Fusses von der lateralen Seite gesehen (Facies dorsalis pedis und Margo lateralis pedis).

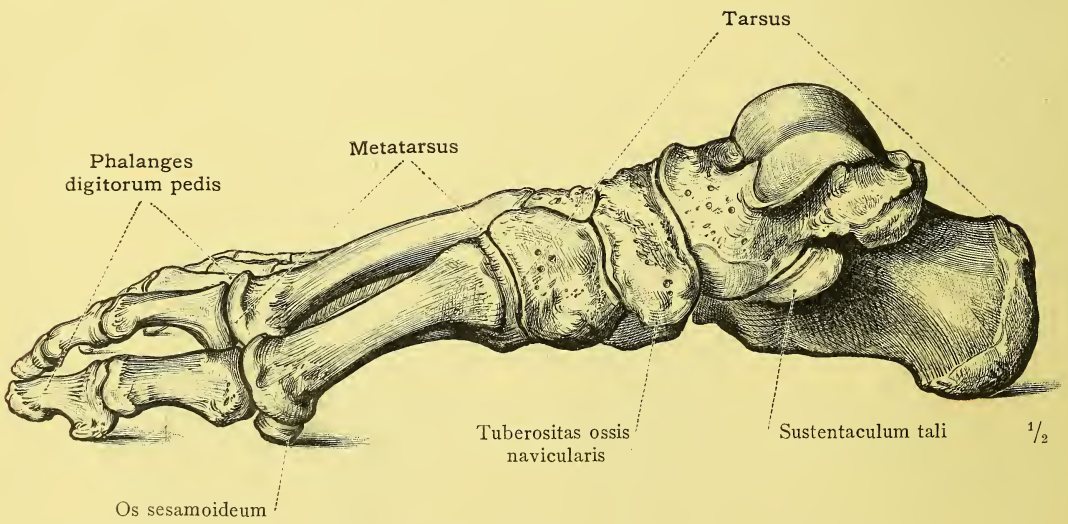

Fig. 350. Das Skelet des rechten Fusses von der medialen Seite gesehen (Margo medialis pedis).

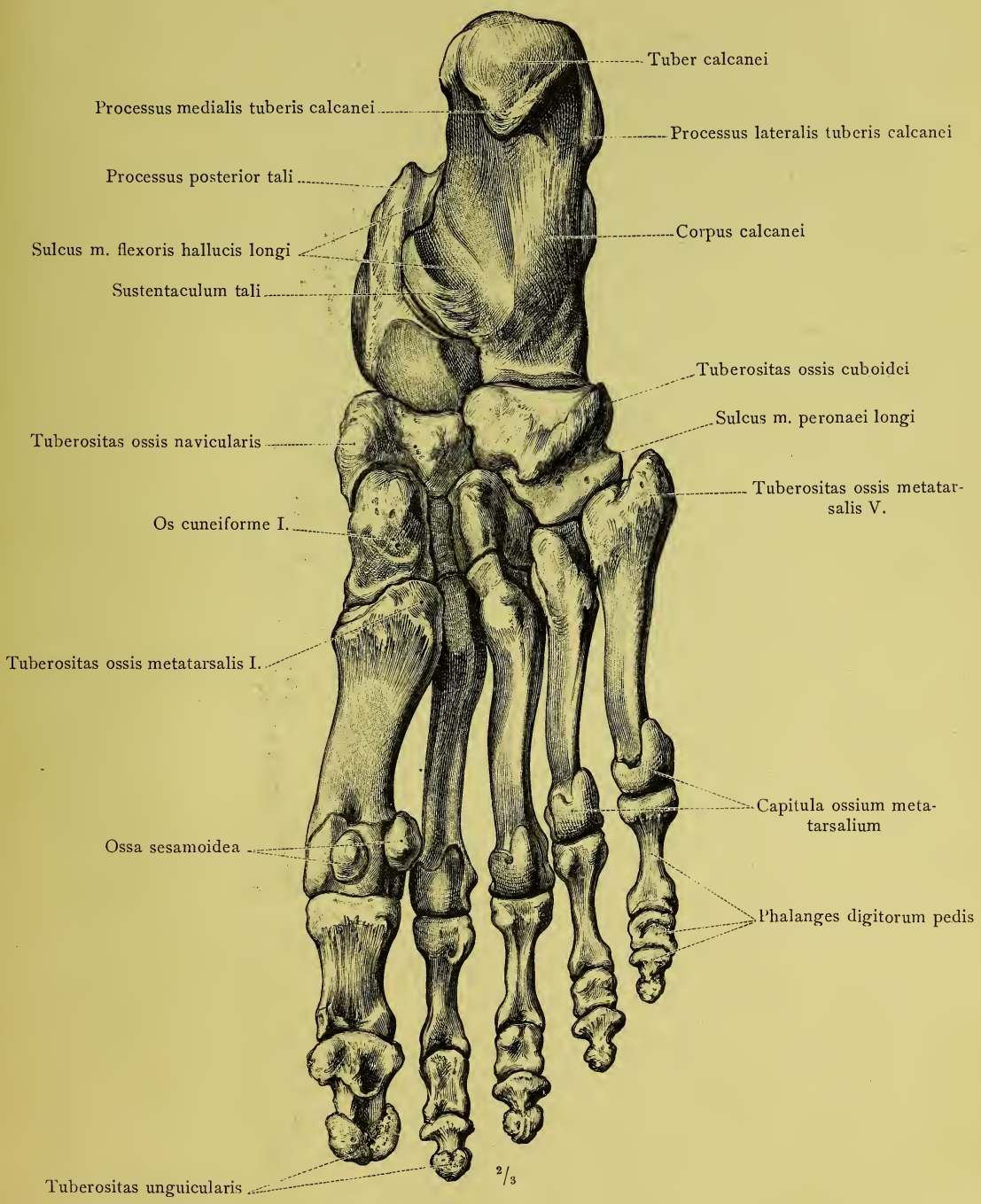

Fig. 351. Das Skelet des rechten Fusses von der plantaren Seite gesehen (Facies plantaris pedis).

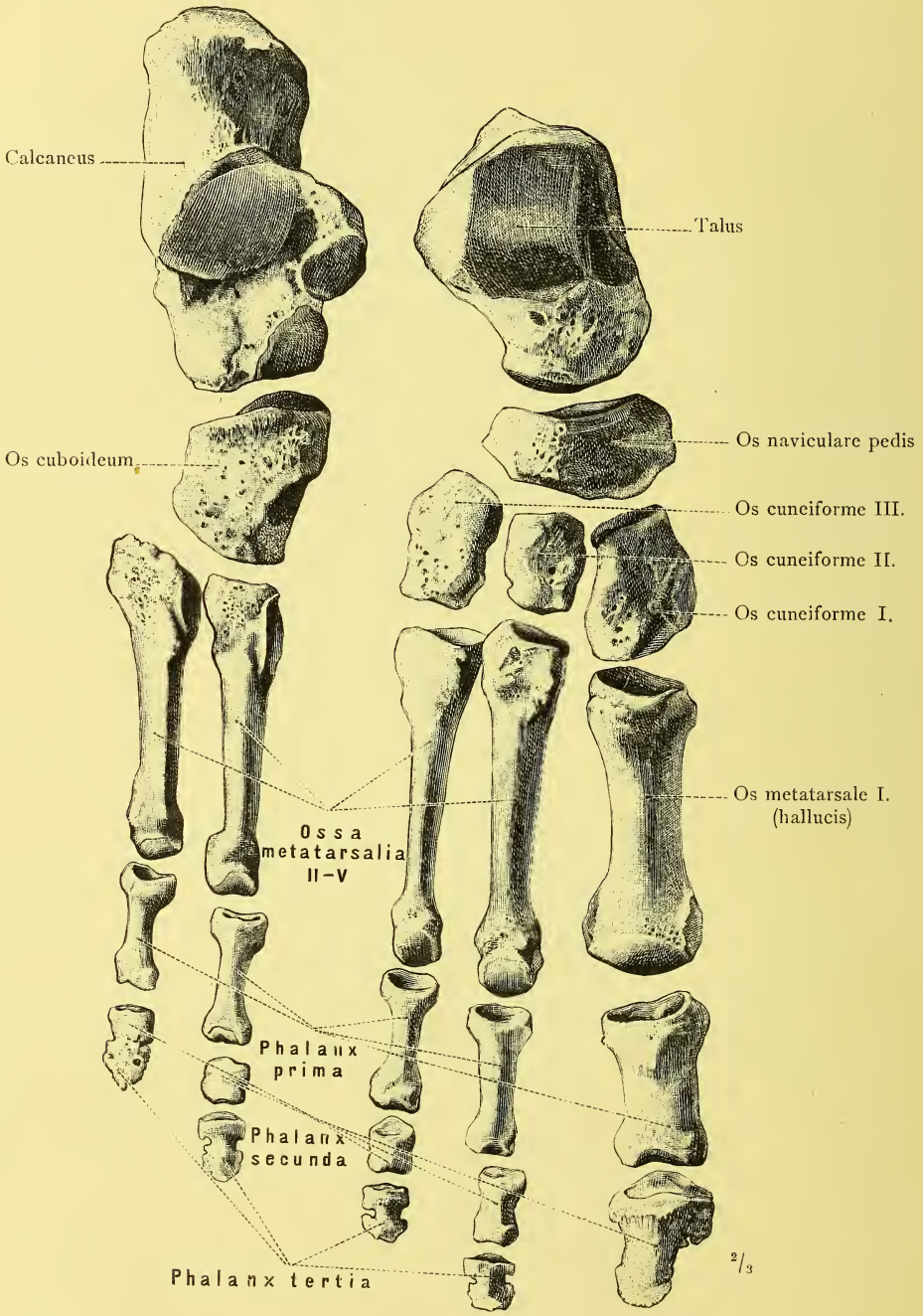

Fig. 352. Die Knochen des rechten Fusses von der dorsalen Seite gesehen (in zwei Längsreihen geordnet).

Skeleton pedis, Skelet des Fusses.

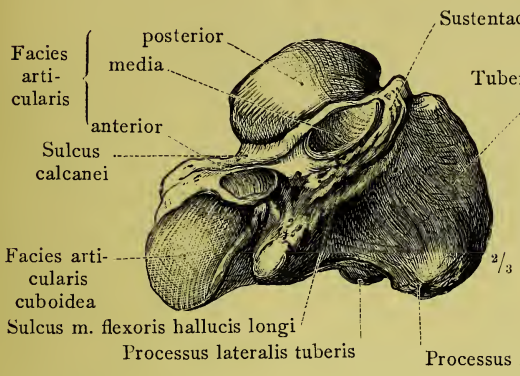

Fig. 353. Schief von der medialen und vorderen Seite gesehen.

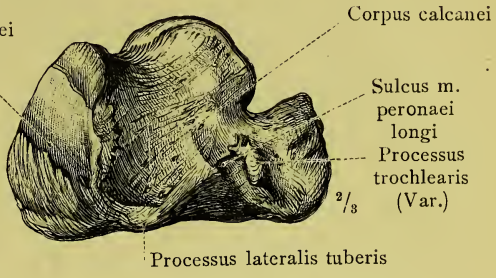

Fig. 354. Schief von der lateralen und hinteren Seite gesehen.

Calcaneus, Fersenbein (von rechts).

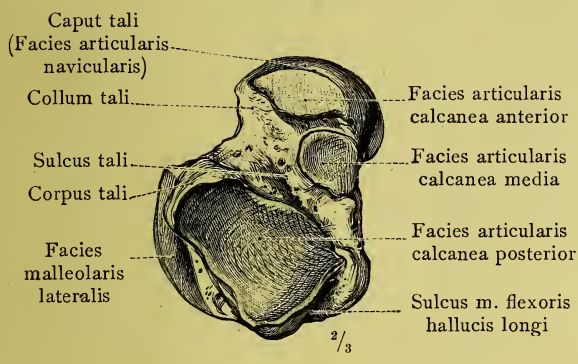

Fig. 355. Von der unteren Seite gesehen.

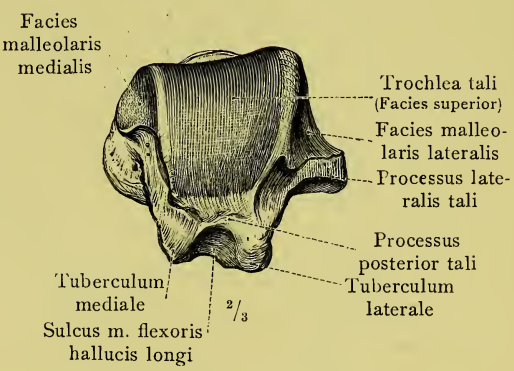

Fig. 356. Von hinten gesehen.

Talus, Sprungbein (von rechts).

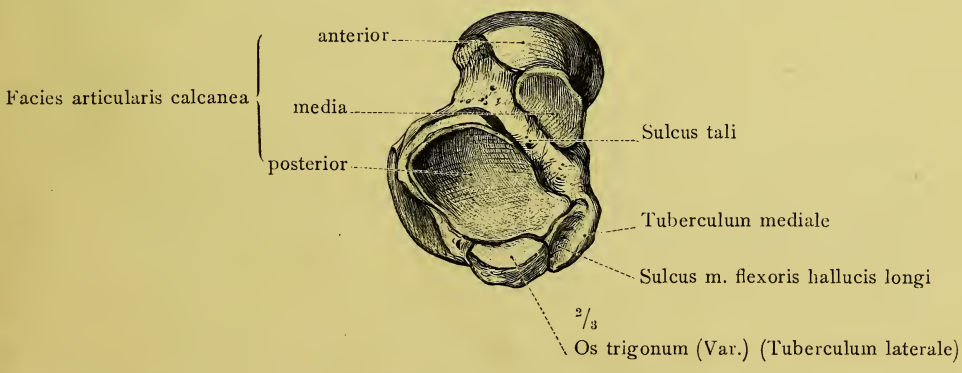

Fig. 357. Das rechte Sprungbein mit Os trigonum (Var.) von der unteren Seite gesehen.

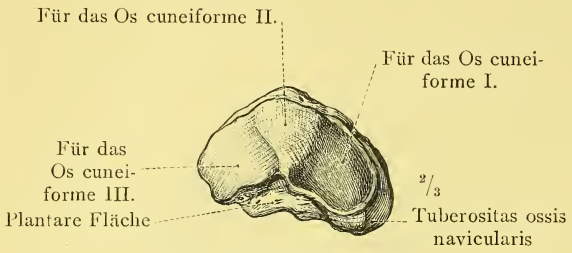

Fig. 358. Distale Seite.

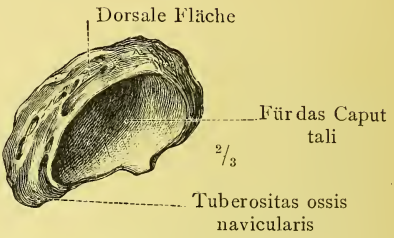

Fig. 359. Proximale Seite.

Os naviculare pedis, Kahnbein des Fusses (von rechts).

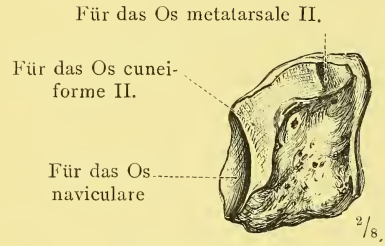

Fig. 360. Laterale Seite.

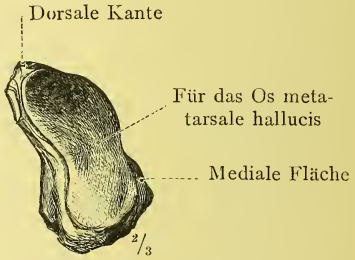

Fig. 361. Distale Seite.

Os cuneiforme I., erstes Keilbein (von rechts).

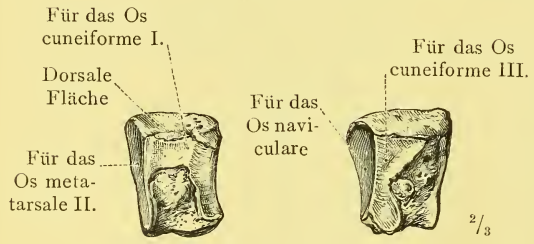

Fig. 362.
Mediale Seite. Laterale Seite.

Os cuneiforme II., zweites Keilbein (von rechts).

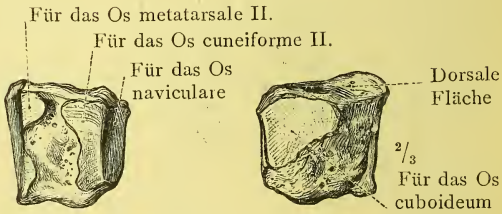

Fig. 363.
Mediale Seite. Laterale Seite.

Os cuneiforme III., drittes Keilbein (von rechts).

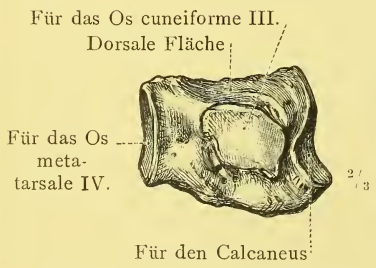

Fig. 364. Mediale Seite.

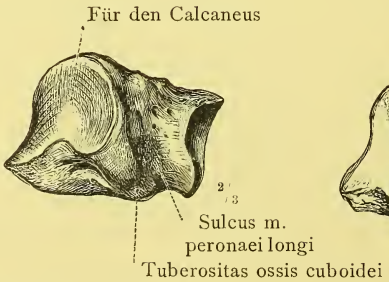

Fig. 365. Schief von der lateralen und hinteren Seite gesehen.

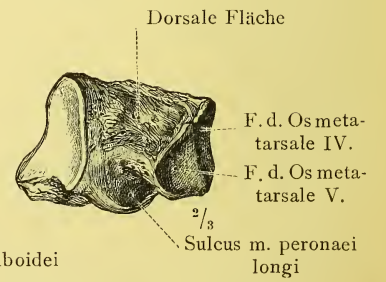

Fig. 366. Laterale Seite.

Os cuboideum, Würfelbein (von rechts).

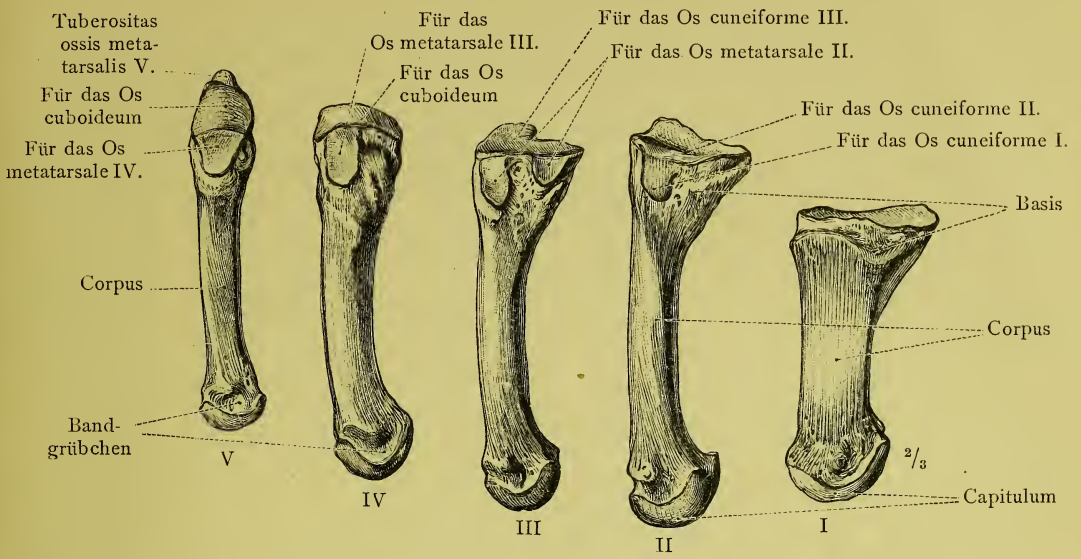

Fig. 367. Die Mittelfussknochen des rechten Fusses von der medialen Seite gesehen.

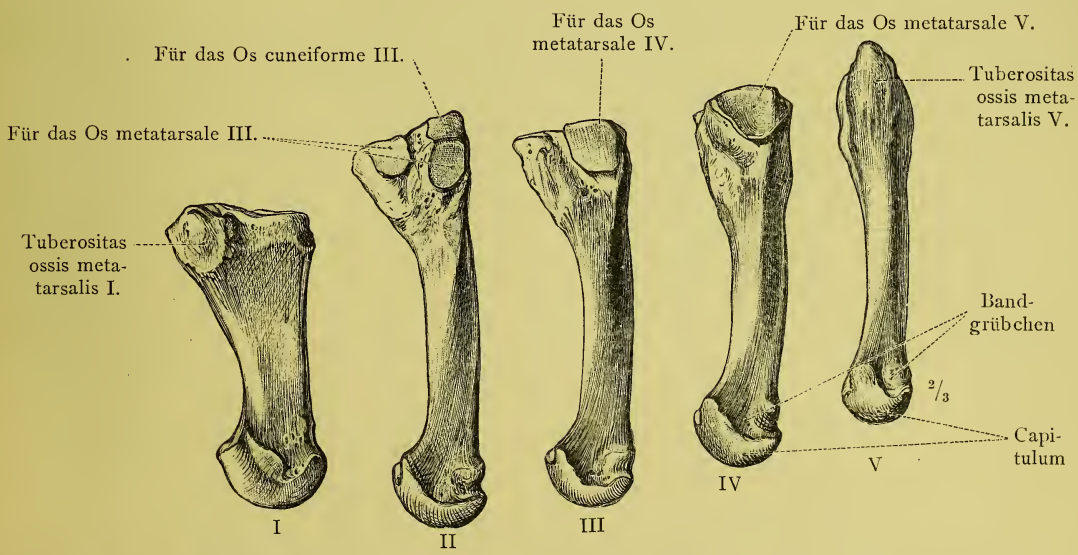

Fig. 368. Die Mittelfussknochen des rechten Fusses von der lateralen Seite gesehen.

Fig. 369. Capitulum ossis metatarsalis hallucis. Plantare Seite.

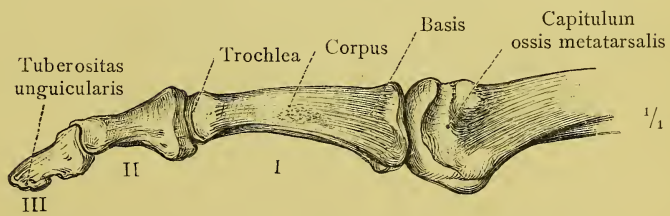

Fig. 370. Phalanges digiti secundi pedis in der Ansicht von der medialen Seite (Margo medialis digiti secundi pedis).

Ossa metatarsalia und Phalanges digitorum pedis, Mittelfussknochen und Zehenknochen.

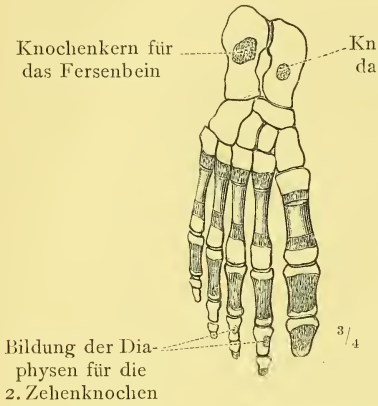

Fig. 371. Von einem menschlichen Embryo aus der Mitte des 9. Monates (43·5 Cm. Körperlänge).

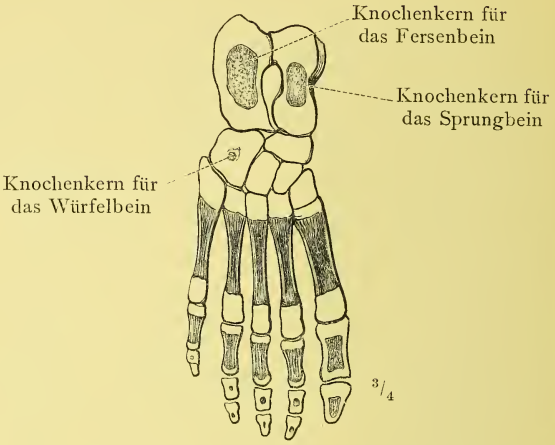

Fig. 372. Von einem todtgeborenen reifen Knaben (52·5 Cm. Körperlänge).

Fig. 373. Von einem 12 Wochen alten Knaben.

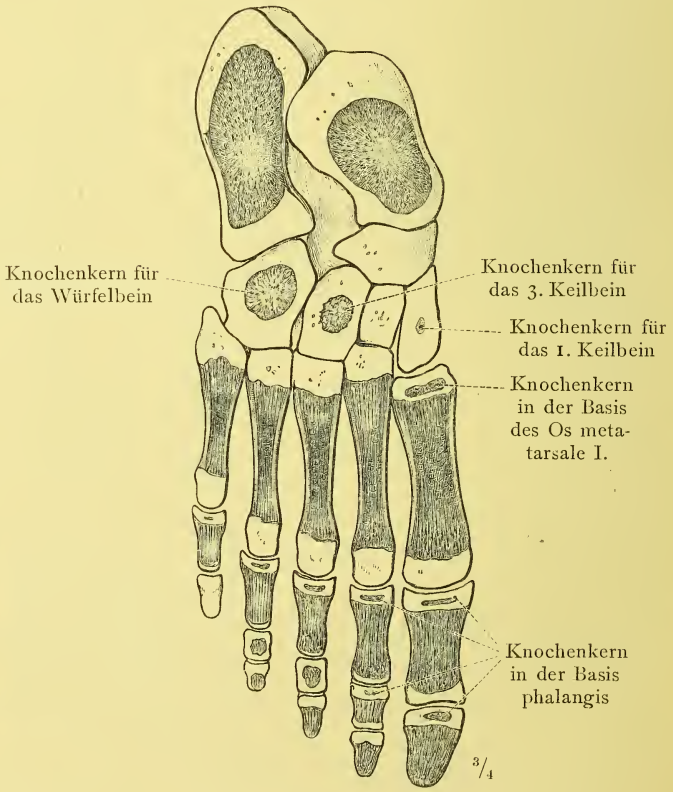

Fig. 374. Von einem 3 Jahre alten Knaben.

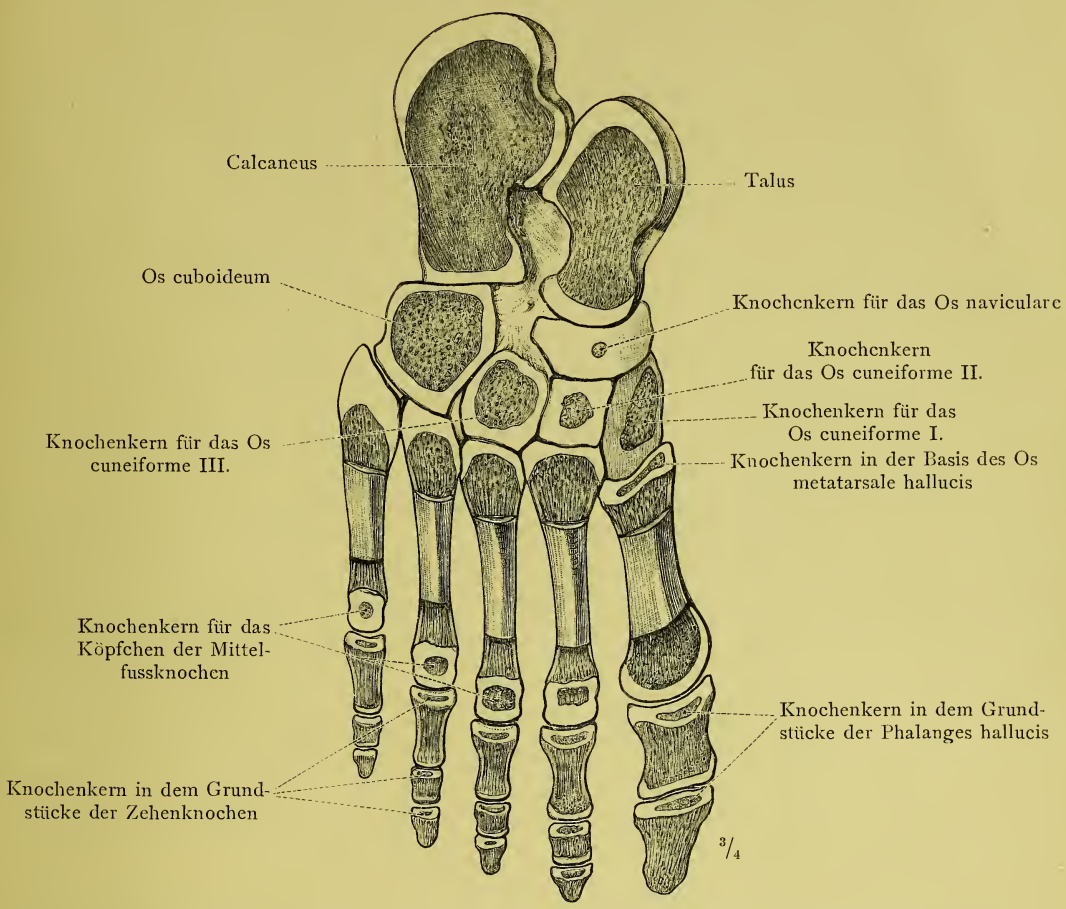

Fig. 375. Verknöcherungszustand der Knochen des Fusses bei einem 6 Jahre alten Mädchen.

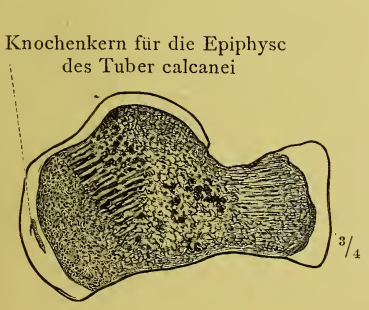

Fig. 376. Von einem 8 Jahre alten Mädchen.

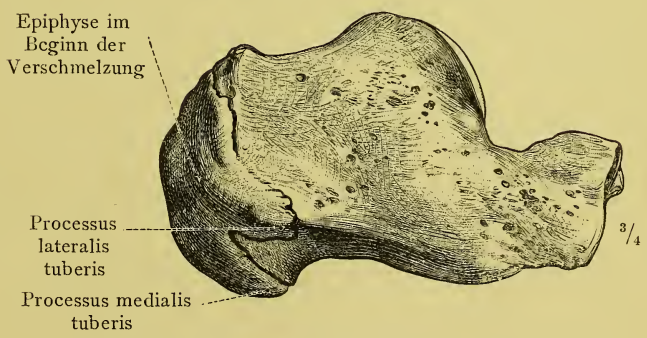

Fig. 377. Von einem 18 Jahre alten Mann. (Beginn der Verschmelzung der Epiphyse.)

Epiphyse an dem Tuber calcanei.

Entwicklung der Knochen des Fusses.

REGISTER

FÜR DIE

GEGENDEN DES MENSCHLICHEN KÖRPERS

UND FÜR DIE

KNOCHENLEHRE.

REGISTER

FÜR DIE GEGENDEN DES MENSCHLICHEN KÖRPERS

Lateinische Namen:

Fossa axillaris 2.
» carotica 4.
» jugularis 4.
» poplitea 3.
» retromandibularis 4.
» supraclavicularis major 4.
» » minor 4.
Fovea nuchae 3.

Regiones abdominis 2, 3.
Regio abdominis lateralis 2, 3.
» acromialis 3, 4.
» analis 5.
» antibrachii dorsalis 2.
» » radialis 2.
» » ulnaris 2, 3.
» » volaris 2, 3.
» auricularis 3, 4.
» axillaris 2.
» brachii anterior 2, 3.
» » lateralis 2, 3.
» » medialis 2, 3.
» » posterior 3.
» buccalis 4.
» calcanea 2, 3.
Regiones capitis 4.
Regio clavicularis 4.
Regiones colli 4.
Regio colli anterior 2.
» » lateralis 2, 4.
Regiones corporis humani 1—5.
Regio coxae 2, 3.
» cruris anterior 2.
» » lateralis 2, 3.
» » medialis 2.
» » posterior 3.
» cubiti anterior 2.
» » lateralis 2, 3.
» » medialis 2.
» » posterior 2, 3.
» deltoidea 2, 3.
Regiones digitorum (manus) 2, 3.
» » pedis 2.
» dorsales digitorum (manus) 3.
» » » pedis 2.
Regio dorsalis manus 2, 3.
» » pedis 2.
Regiones dorsi 3.
Regio epigastrica 2.
Regiones extremitatis inferioris 2, 3.
» » superioris 2, 3.
» faciei 2, 4.
Regio femoris anterior 2.
» » lateralis 2, 3.
» » medialis 2, 3.
» » posterior 3.
» frontalis 2, 4.
» genu anterior 2.
» » posterior 3.
» glutaea 3, 5.
» hyoidea 4.
» hypochondriaca 2, 3.
Regio hypogastrica 2.
» infraclavicularis 2, 4.
» inframammalis 2.
» infraorbitalis 4.
» infrascapularis 3.
» inguinalis 2.
» interscapularis 3.
» labialis inferior 4.
» » superior 4.
» laryngea 4.
» lumbalis 3.
» malleolaris lateralis 3.
» » medialis 2.
» mammalis 2.
» mastoidea 3, 4.
» mediana dorsi 3.
» mentalis 4.
» mesogastrica 2.
» nasalis 2, 4.
» nuchae 3, 4.
» occipitalis 3, 4.
» olecrani 2, 3.
» oralis 2, 4.
» orbitalis 2, 4.
» palpebralis inferior 4.
» » superior 4.
» parietalis 2, 3, 4.
» parotideomasseterica 4.
» patellaris 2.
Regiones pectoris 2, 3.
Regio pectoris lateralis 2, 3.
» perinealis 3, 5.
» plantaris pedis 3.
» pubica 2.
» pudendalis 2, 5.
» retromalleolaris lateralis 3.
» » medialis 2.
» sacralis 3, 5.
» scapularis 3.
» sternalis 2.
» sternocleidomastoidea 4.
» subhyoidea 4.
» subinguinalis 2.
» submaxillaris 4.
» submentalis 4.
» supraorbitalis 4.
» suprascapularis 3.
» suprasternalis 4.
» suralis 3.
» temporalis 2, 3, 4.
» thyreoidea 4.
» trochanterica 2, 3.
» umbilicalis 2.
Regiones unguiculares 2, 3.
Regio urogenitalis 5.
Regiones volares digitorum 2, 3.
Regio volaris manus 2, 3.
» zygomatica 4.

Trigonum deltoideopectorale 2, 4.
» omoclaviculare 4.

Deutsche Namen:

Gegenden des Kopfes und Halses 4.
» » menschlichen Körpers 1—5.
Körperseite, hintere 3.
Körperseite, vordere 2.
Mittelfleischgegend, männliche 5.
» weibliche 5.

REGISTER

FÜR DIE KNOCHENLEHRE.

Lateinische Namen:

Die mit * bezeichneten Namen sind in dem von der anatomischen Gesellschaft festgestellten Verzeichnis nicht enthalten.

A.

Acetabulum 129.
Acromion 108, 110, 111.
*Aditus ad antrum tympanicum 66, 67.
» orbitae 48, 98.
Agger nasi 78, 90.
Ala magna 58, 59, 60, 61.
» ossis ilium 130.
» parva 58, 59, 60, 61.
Alae vomeris 79, 91, 92.
Alveoli dentales mandibulae 84.
» » maxillae 82.
Ampulla ossea lateralis 69.
» » posterior 69.
» » superior 69.
Angulus anterior pyramidis 65.
» costae 37, 40.
» frontalis (ossis parietalis) 72, 73.
» inferior (scapulae) 110.
» infrasternalis 36.
» lateralis (scapulae) 110.
» mandibulae 84, 85.
» mastoideus (ossis parietalis) 72, 73.
» medialis (scapulae) 110.
» occipitalis (ossis parietalis) 72, 73.
» parietalis (ossis sphenoidalis) 58, 59, 60.
» posterior pyramidis 65.
» pubis 125.
» sphenoidalis (ossis parietalis) 72, 73.
» sterni 41.
» superior pyramidis 49, 65.
Annulus tympanicus 70, 103, 104.
Antrum tympanicum 64, 66, 67, 70.
Apertura externa aquaeductus vestibuli 63, 68, 70.
» » canaliculi cochleae 62, 63.
* » » » mastoidei 66.
» inferior canaliculi tympanici 62.
* » interna canaliculi cochleae 69.
» pelvis [minoris] inferior 126, 127.
» » » superior 124, 125, 127.
» piriformis 46, 48, 90, 91, 93.
* » sinus maxillaris 90.
» » sphenoidalis 58, 59, 60, 61, 90, 91, 92, 93.
*Aperturae sinuum frontalium 75, 76, 90, 95.
Apertura superior canaliculi tympanici 66, 67.
» thoracis inferior 36.
» » superior 36.
» tympanica canaliculi chordae 64.
Apex capituli fibulae 138.
* » ossis coccygis 32.
» » sacri 30, 31.
» patellae 136.
» pyramidis 63, 64, 67, 70.
*Apophysis articularis 43.
* » costalis 43.
* » muscularis 43.
Aquaeductus vestibuli 69.
Area cochleae 68.
» nervi facialis 68.
» vestibularis inferior 68.
Area vestibularis superior 68.
Arcus anterior atlantis 29.
» costarum 36.
» posterior atlantis 29.
» pubis 124.
» superciliaris 46, 48, 74.
» vertebrae 25, 26.
» zygomaticus 46, 47, 48, 96.
Arteria nutricia 20.
* » protovertebralis 34.
Atlas 29, Entwicklung 35.
Atrium meatus medii 90.
Axis pelvis 127.

B.

Basis cranii externa 48.
» » interna 49.
» mandibulae 85, 87.
» ossis sacri 32.
» ossium metacarpalium 122.
» » metatarsalium 145.
» patellae 136.
» phalangis manus 122.
» » pedis 145.
Bulla ethmoidalis 78, 90.

C.

Calcaneus 17, 142, 143. Entwicklung 146, 147.
Calvaria 50.
Canaliculi caroticotympanici 62, 67.
Canaliculus chordae tympani 64, 65, 67.
» cochleae (Apertura externa) 62, 63.
» » (» interna) 69.
* » innominatus 93.
» mastoideus 62, 64, 65.
* » sphenoidalis 92, 93, 96, 99.
» tympanicus 65.
Canales alveolares 81.
Canalis basipharyngeus 48, 58, 59, 90.
» caroticus 62, 63, 64, 65, 67, 70, 71, 96.
» condyloideus 54, 55, 56, 57, 88, 89.
Canales diploici [Brescheti] 19, 51, 88.
Canalis facialis [Falloppii] 64, 65, 67, 68, 69.
» hypoglossi 54, 55, 56, 57, 88.
» incisivus 80, 91.
» infraorbitalis 80, 81, 95.
» mandibulae 86.
» musculotubarius 63, 64.
» nasolacrimalis 93, 95.
» nutricius 13, 18, 19.
Canales palatini 90, 97.
Canalis pharyngeus 48, 58, 59, 90, 91, 92.
» pterygoideus [Vidii] 58, 59, 61, 92, 93, 96, 99.
» pterygopalatinus 97, 99.
» sacralis 31, 32.
» semicircularis lateralis 67, 68, 69.
» » posterior 68, 69.
» » superior 68, 69.
» vertebralis 43.

Capitulum costae 40.
» fibulae 138.
» humeri 112.
» mandibulae 84, 85, 86, 96.
» ossium metacarpalium 122.
» » metatarsalium 141, 145.
» radii 115.
» ulnae 114.
Caput femoris 132, 133, 134.
» humeri 112.
* » ossis capitati 121.
» tali 143.
Carpus 106, 118.
Cartilago costalis 39, 40.
Cavitas glenoidalis 110, 111.
*Cavum cranii cerebralis 88, 89.
» medullare 11, 18, 19, 20.
» nasi 90, 91, 92, 93, 94, 95.
» thoracis 43.
» tympani 65, 66, 67, 68, 69, 70, 96.
Cellulae ethmoidales 78, 90.
» mastoideae 64, 67.
» pneumaticae tubariae 66.
» tympanicae 67.
Choanae 48, 93, 96.
Chorda dorsalis 34.
Cingulum extremitatis inferioris 107, 124, 125, 126.
» » superioris 106, 108.
Circumferentia articularis radii 115.
» » ulnae 114.
Clavicula 106, 108, 109.
Clivus 49, 56, 88.
Cochlea 65, 68, 69.
Collum anatomicum 112.
» chirurgicum 112.
» costae 40.
» femoris 132, 133, 134.
» mandibulae 84, 85.
» radii 115.
» scapulae 110.
» tali 143.
Columna vertebralis 24. Entwicklung 34, 35.
Concha nasalis inferior 53, 79, 90, 91, 93, 94, 95.
» » media 78, 90, 94, 95.
» » superior 78, 90, 92, 94.
» » suprema [Santorini] 78.
Conchae sphenoidales 58, 59, 61.
Condylus lateralis femoris 132, 134.
» » tibiae 136, 137.
» medialis femoris 132, 133, 134.
» » tibiae 136, 137.
» occipitalis 48, 54, 55, 56.
Conjugata (vera) 127.
* » diagonalis 127.
Cornu coccygeum 32.
» majus (ossis hyoidei) 87.
» minus (ossis hyoidei) 87.
» sacrale 31, 32.
Corpus calcanei 141, 143.
» costae 40.
» femoris 132, 133.
» fibulae 138.
» humeri 112.
» mandibulae 84, 85, 86, 87.
» maxillae 80, 81, 87, 99.
» ossis hyoidei 87.
» » ilium 130.
» » ischii 128, 130.
» » pubis 130.
» » sphenoidalis 58, 59, 60, 61.
» ossium metacarpalium 122.
» » metatarsalium 145.
» phalangis manus 122.
Corpus phalangis pedis 145.
» radii 115.
» sterni 41.
» tali 143.
» tibiae 136, 137.
» ulnae 114.
» vertebrae 25, 26, 27.
Costae 38, 39, 40. Entwicklung 42.
» spuriae 36.
» verae 36.
Cranium 45—104. Entwicklung 102, 103, 104.
» cerebrale 52, 88, 89.
» primordiale 102, 103.
» viscerale 53, 96, 97.
Crista anterior (fibulae) 138.
» » (tibiae) 136, 138.
» buccinatoria 84, 85.
» capituli costae 40.
» colli costae 40.
» conchalis (maxillae) 80, 81.
» » (ossis palatini) 83.
» ethmoidalis (maxillae) 80, 81.
» » (ossis palatini) 83.
» frontalis 49, 50, 75, 88.
» galli 49, 78, 88, 94, 95.
» iliaca 128, 129, 130.
» infratemporalis 48, 58, 59, 60.
» interossea (fibulae) 138.
» » (radii) 114, 115.
» » (tibiae) 136, 137, 138.
» » (ulnae) 114.
» intertrochanterica 132, 133, 134.
» lacrimalis anterior 80, 98.
» » posterior 79, 98.
» lateralis (fibulae) 138.
* » » septi (nasi) 93.
» medialis (fibulae) 138.
* » musculi recti capitis majoris 56.
* » » » » minoris 56.
» » supinatoris 114.
» nasalis 91, 95, 97.
» obturatoria 130.
» occipitalis externa 48, 55, 56.
» » interna 49, 54, 56.
* » orbitalis (alae magnae) 59.
» sacralis articularis 31.
» » lateralis 31.
» » medialis 31.
» sphenoidalis 58, 59.
» transversa 65, 68.
» tuberculi majoris 112.
» » minoris 112.
» vestibuli 69.

D.

Dens epistrophei 29.
Diameter obliqua (pelvis) 127.
» transversa (pelvis) 127.
Diaphysis 20.
Digiti (manus) 118.
» pedis 140, 141.
Diploë 19, 50, 51.
Dorsum sellae 58, 59, 60, 61, 96.

E.

Eminentia arcuata 63, 70.
» carpi radialis 118.
» » ulnaris 118.
» cruciata 54, 89.
» iliopectinea 128, 130.

Eminentia intercondyloidea 136, 137.
» pyramidalis 66, 67, 69.
Epicondylus lateralis (femoris) 132, 134.
» » (humeri) 112.
» medialis (femoris) 132, 133.
» » (humeri) 112.
Epiphysis 20.
Epistropheus 29. Entwicklung 35.
Extremitas acromialis (claviculae) 109.
» sternalis (claviculae) 109.

F.

* Facies anterior femoris 132, 133.
» » lateralis humeri 112.
» » maxillae 80.
» » medialis humeri 112.
» » pyramidis 65.
» articularis acromialis (claviculae) 109.
» » acromii 110.
» » anterior calcanei 143.
» » » epistrophei 29.
» » calcanea (tali) anterior 143.
» » » » media 143.
» » » » posterior 143.
» » capituli costae 40.
» » » fibulae 138.
» » carpea 115.
» » cuboidea (calcanei) 143.
* » » fibularis 136, 137.
» » inferior tibiae 137.
» » » vertebrarum 25, 26, 27.
» » malleolaris (tibiae) 137.
» » malleoli (lateralis) 137, 138.
» » media (calcanei) 143.
» » navicularis (tali) 143.
» » ossis temporalis 62, 70, 71.
» » patellae 136.
» » posterior (calcanei) 143.
» » sternalis (claviculae) 109.
» » superior tibiae 137.
» » » vertebrarum 25, 26, 27.
» » tuberculi costae 40.
» auricularis ossis ilium 128.
» » » sacri 31, 32.
» cerebralis alae magnae 58, 61.
» » ossis frontalis 75.
» » » parietalis 73.
» » squamae temporalis 63, 64.
» costalis scapulae 110.
* » dorsalis manus 119.
» » ossis sacri 31, 32, 126.
* » » pedis 140.
» » radii 114, 115, 116.
» » scapulae 110.
» » ulnae 114.
» frontalis (ossis frontalis) 74.
» inferior pyramidis 65.
» infratemporalis (maxillae) 80, 99.
* » lateralis femoris 132, 133.
» » fibulae 138.
» » radii 114, 115, 116.
» » tibiae 136, 137, 138.
» lunata (acetabuli) 130.
» malaris (ossis zygomatici) 83.
» malleolaris lateralis (tali) 143.
» » medialis (tali) 143.
» maxillaris ossis palatini 83.
* » medialis femoris 132, 133.
» » fibulae 138.
» » tibiae 136, 138.
Facies medialis ulnae 114.
» nasalis maxillae 80.
» » ossis palatini 83.
» orbitalis alae magnae 58, 59, 60, 61, 98.
» » maxillae 80.
» » ossis frontalis 76.
» » » zygomatici 83.
» ossea 53.
» palatina (ossis palatini) 83.
» parietalis (ossis parietalis) 72.
» patellaris 132, 133, 134.
» pelvina (ossis sacri) 30, 32, 125.
* » plantaris pedis 141.
» posterior fibulae 138.
» » humeri 112.
» » pyramidis 65.
» » tibiae 136, 137, 138.
» sphenomaxillaris (alae magnae) 58, 99.
» superior (tali) 143.
» symphyseos 128.
» temporalis alae magnae 58, 59, 60, 61.
» » ossis frontalis 74, 77.
» » » zygomatici 83.
» » squamae temporalis 62, 63.
* » volaris manus 118.
» » radii 114, 115, 116.
» » ulnae 114, 116.
Femur 14, 107, 132, 133, 134. Entwicklung 135.
Fenestra cochleae 67, 69.
» vestibuli 67, 68, 69.
Fibula 107, 138. Entwicklung 139.
Fissura orbitalis inferior 93, 96, 98.
» » superior 58, 59, 88, 92, 98.
» petrooccipitalis 48, 49, 88.
» petrosquamosa 63, 64, 69.
» petrotympanica [Glaseri] 62, 65, 70, 71.
» pterygoidea 58, 59.
* » pterygomaxillaris 99.
» sphenooccipitalis 60.
» sphenopetrosa 48, 49.
» tympanomastoidea 62, 66, 71.
Fonticulus frontalis [major] 104.
» mastoideus 104.
» occipitalis [minor] 104.
» sphenoidalis 104.
Foramina alveolaria anteriora 81.
» » posteriora 80, 81, 99.
Foramen caecum 49, 75, 88, 91, 94.
* » emissarii occipitalis 89.
» ethmoidale anterius 76, 90, 91, 98.
» » posterius 76, 91, 98.
» frontale 76.
» incisivum 82, 93, 96, 97.
» infraorbitale 80, 81, 98, 99.
Foramina intervertebralia 24.
» » ossis sacri 31.
Foramen jugulare 48, 49, 88.
* » » bipartitum 88.
» lacerum 48, 49.
» mandibulae 85.
» mastoideum 62, 63, 89.
» mentale 85, 86.
Foramina nasalia 79.
Foramen nutricium 18, 19.
» » claviculae 109.
» » femoris 132.
» » fibulae 138.
» » humeri 112.
» » ossis ilium 19.
» » radii 115, 116.
» » tibiae 18, 136, 137.
» » ulnae 114, 116.
» obturatum 128, 129, 130.

Foramen occipitale magnum 48, 54, 55, 56, 89.
» opticum 59, 60, 61, 88, 98, 99.
» ovale 59, 61, 96.
Foramina palatina minora 83, 90, 97.
Foramen palatinum majus 90, 96, 97.
» parietale 72, 73, 100.
* » pterygospinosum 91.
» rotundum 58, 59, 60, 61, 88, 92, 93, 99.
Foramina sacralia anteriora 30.
» » posteriora 31.
Foramen singulare 68.
» sphenopalatinum 90, 91, 98, 99.
» spinosum 59.
» stylomastoideum 62, 64, 67, 70, 71.
» supraorbitale 74, 76.
» transversarium 26, 29.
» vertebrale 25, 26, 27.
» zygomaticofaciale 83.
» zygomaticoorbitale 83.
» zygomaticotemporale 83.
Fossa acetabuli 130.
» canina 80.
» condyloidea 55.
» coronoidea 112.
» cranii anterior 49, 88, 95.
» » media 49, 88.
» » posterior 49, 88.
» digastrica 85.
» glandulae lacrimalis 76, 77, 92, 98.
» hypophyseos 59, 60, 61.
» iliaca 128.
» incudis 64.
» infraspinata 110.
» infratemporalis 48, 95.
» intercondyloidea (femoris) 132, 134.
» » anterior (tibiae) 137.
» » posterior (tibiae) 137.
» jugularis (ossis temporalis) 62, 65.
» mandibularis 62.
* » occipitalis inferior 54, 56.
* » » superior 54.
» olecrani 112.
» praenasalis 97.
» pterygoidea 58, 95.
» pterygopalatina 92, 98, 99.
» radialis 112.
» sacci larimalis 98.
» scaphoidea 58.
» subarcuata 63, 70.
» subscapularis 110.
» supraspinata 110.
» temporalis 47.
» trochanterica 132, 133.
* » vermiana 89.
Fossula fenestrae cochleae 66, 68.
» » vestibuli 66.
» petrosa 62, 65.
Fovea articularis superior atlantis 29.
» capitis femoris 132, 133.
» capituli radii 115.
» costalis inferior 25.
» » superior 25.
» » transversalis 25.
» dentis 29.
» pterygoidea (processus condyloidei) 84, 85.
» sublingualis 85.
» submaxillaris 85.
» trochlearis 76.
*Foveolae ethmoidales 76.
» granulares [Pacchioni] 50, 73.
Frons 46, 47.
Fundus meatus acustici interni 65.

G.

Geniculum canalis facialis 65, 67, 68.
Glabella 46, 74.

H.

Hamulus lacrimalis 79, 98.
» ossis hamati 118, 121.
» pterygoideus 58, 60, 95.
Hiatus canalis facialis 63, 64, 65, 66, 67.
» maxillaris 80, 91, 99.
» sacralis 31.
» semilunaris 78, 90.
Humerus 12, 106, 112. Entwicklung 113.

I, J.

Impressio trigemini 63.
Impressiones digitatae 49, 75.
Incisura acetabuli 130.
» clavicularis 41.
Incisurae costales 41.
Incisura ethmoidalis 76, 77.
» fibularis 136, 137.
» frontalis 74, 76.
» ischiadica major 128, 129.
» » minor 129.
» jugularis ossis occipitalis 56, 89.
» » » temporalis 63.
» » sterni 41.
» lacrimalis 80.
» mandibulae 84.
» mastoidea 62, 71.
» nasalis 80.
» parietalis 62, 63.
» radialis (ulnae) 114.
» scapulae 110.
» semilunaris 114, 115.
» sphenopalatina 83.
» supraorbitalis 74, 76.
» tympanica [Rivini] 62, 64, 70, 71.
» ulnaris (radii) 115.
» vertebralis inferior 25, 27.
» » superior 27.
Inclinatio pelvis 127.
Infundibulum ethmoidale 78.
Juga alveolaria 80, 85.
» cerebralia 49, 75.

L.

Labium externum (cristae iliacae) 129, 130.
» internum » » 128.
» laterale (lineae asperae) 132, 133.
» mediale » » 132, 133.
Labyrinthus ethmoidalis 78, 92, 94.
» osseus 68, 69, 96.
Lamina cribrosa 78, 90, 91, 94.
» externa (der Schädelknochen) 19, 50.
» interna » » 19, 50.
» lateralis processus pterygoidei 58, 60, 61, 99.
* » malaris (ossis zygomatici) 83.
» medialis processus pterygoidei 58, 61.
* » orbitalis (ossis zygomatici) 83, 98.
» papyracea 78, 91, 92, 94.
» perpendicularis 78, 91, 94, 95.
Limbus alveolaris mandibulae 84, 86.
» » maxillae 80, 81, 82, 97.
* » dentalis 48.
Linea arcuata (ossis ilium) 128.
» aspera (femoris) 132, 133.

Linea glutaea anterior 129, 130.
» » inferior 129.
» » posterior 129.
» intercondyloidea (femoris) 132.
» intermedia (cristae iliacae) 128, 130.
» intertrochanterica 132, 133.
Lineae musculares (scapulae) 110.
Linea mylohyoidea 85.
» nuchae inferior 48, 55, 56.
» » superior 55, 56.
» » suprema 55.
» obliqua (mandibulae) 84, 85.
» pectinea 132, 133.
» poplitea 136, 137.
» temporalis inferior 47, 62, 72.
» » (ossis frontalis) 46, 74, 77.
» » superior 47, 72.
» terminalis 124, 125.
» » pars iliaca 125.
» » » pubica 125.
» » » sacralis 30, 125.
Lineae transversae (ossis sacri) 30.
Lingula mandibulae 84, 85, 86.
» sphenoidalis 59, 99.

M.

Malleolus lateralis 137, 138.
» medialis 136, 137.
Mandibula 46, 47, 53, 84, 85, 86. Entwicklung 86.
Manubrium sterni 41.
Margo axillaris (scapulae) 110.
» dorsalis radii 114, 115.
» » ulnae 114.
» frontalis ossis parietalis 72, 73.
» » » sphenoidalis 58, 59.
» infraglenoidalis (tibiae) 136, 137.
» infraorbitalis 80, 83, 98.
» lacrimalis (maxillae) 80.
» lambdoideus 54, 55, 56.
» lateralis humeri 112.
» » pedis 140.
» mastoideus 54, 55, 56.
» medialis humeri 112.
» » pedis 140.
» » tibiae 136, 138.
» nasalis (ossis frontalis) 76, 77.
» occipitalis ossis parietalis 72, 73.
» » » temporalis 62, 63.
* » orbitalis (ossis sphenoidalis) 59.
» parietalis ossis frontalis 74, 75, 76.
» » » temporalis 62, 63.
* » petrosus (ossis sphenoidalis) 59.
» sagittalis (ossis parietalis) 72, 73.
* » sphenoidalis ossis frontalis 75, 76.
» » » temporalis 62, 63, 64.
» squamosus ossis parietalis 72, 73.
» » » sphenoidalis 58, 59, 60.
» superior (scapulae) 110.
» supraorbitalis 48, 74, 76, 77, 92, 98.
» vertebralis (scapulae) 110.
» volaris radii 114, 115.
» » ulnae 114.
» zygomaticus (ossis sphenoidalis) 58, 59, 60.
Massa lateralis (atlantis) 29.
Maxilla 46, 47, 53, 80, 81. Entwicklung 82.
Meatus acusticus externus 47, 66, 69, 71, 96.
» » internus 65, 68, 69, 96.
» nasi communis 78, 96.
» » inferior 90, 94.
» » medius 90, 94.
» » superior 90, 94.
» nasopharyngeus 90.
Medulla ossium 11.
Metacarpus 106, 118.
Metatarsus 107, 140.

N.

* Norma frontalis 46, 101.
* » lateralis 47, 101.
* » verticalis 101.

O.

Occiput 47.
Olecranon 114, 115.
Orbita 92, 93, 94, 95, 98.
* Os acetabuli 131.
* Ossa antibrachii 106, 114, 115, 116. Entwicklung 117.
» brevia 16, 17. Entwicklung 21.
Os capitatum 119, 120, 121.
Ossa carpi 120, 121. Entwicklung 123.
Os centrale carpi 120.
» coccygis 24, 32, 33, 125, 126. Entwicklung 35.
» costale 38, 39.
» coxae 107, 128, 129, 130. Entwicklung 131.
Ossa cranii 52—104.
» » cerebralis 52.
* » cruris 107, 136, 137, 138. Entwicklung 139.
Os cuboideum 142, 144.
» cuneiforme primum 141, 142, 144.
» » secundum 142, 144.
» » tertium 17, 142, 144.
» ethmoidale 52, 78.
Ossa faciei 53.
Os frontale 52, 74, 75, 76. Entwicklung 77.
» hamatum 119, 120, 121.
» hyoideum 87.
» ilium 19, 124, 125, 126.
* » Incae 100.
» incisivum 82, 97.
* » infracoracoideum 111.
» interparietale 100.
» ischii 124, 125, 126.
» lacrimale 53, 79, 90, 91, 92, 95.
Ossa longa 12, 13, 14, 15.
Os lunatum 119, 120.
» metacarpale I. 106, 119.
Ossa metacarpalia 119, 122. Entwicklung 123.
Os metatarsale I. 107, 142.
Ossa metatarsalia 142, 145. Entwicklung 146, 147.
Os multangulum majus 119, 120, 121.
» » minus 119, 120, 121.
» nasale 53, 79, 90, 91.
» naviculare manus 119, 120.
» » pedis 142, 144.
» occipitale 52, 54, 55, 56. Entwicklung 57.
» palatinum 53, 83.
» parietale 19, 52, 72, 73. Entwicklung 21.
» pisiforme 118, 119, 120.
Ossa plana 19.
Os pubis 124, 125, 126.
» sacrum 24, 30, 31, 32, 33, 125, 126. Entwicklung 35.
Ossa sesamoidea manus 118.
» » pedis 140, 141.
Os sphenoidale 52, 58, 59, 60. Entwicklung 61.
Ossa suprasternalia 41.
» suturarum 100.
» tarsi 17, 143, 144.
Os temporale 52, 62, 63, 64, 65, 66, 67, 68, 69. Entwicklung 70, 71.
» trigonum 143.
» triquetrum 119, 120.
» zygomaticum 53, 83.
Osteologia 7 ff.
Ostium tympanicum tubae auditivae 66.

P.

Palatum durum 48, 94, 96, 97.
Paries carotica cavi tympani 65, 66.
» inferior orbitae 93, 98, 99.
» jugularis cavi tympani 66.
» labyrinthica cavi tympani 65, 66.
» lateralis orbitae 98.
» mastoidea cavi tympani 66.
» medialis orbitae 98.
» superior orbitae 92, 98.
» tegmentalis cavi tympani 65.
Pars alveolaris mandibulae 84, 85, 86.
» basilaris ossis occipitalis 54, 55, 56, 57.
» cupularis recessus epitympanici 64.
» horizontalis ossis palatini 83, 90, 91, 97.
» lateralis ossis occipitalis 54, 56, 57.
» » » sacri 30, 31.
» mastoidea ossis temporalis 62, 63, 64, 70, 71.
» nasalis ossis frontalis 74, 77.
» orbitalis ossis frontalis 75, 76, 77, 94, 98.
» perpendicularis ossis palatini 83, 90, 91, 97, 99.
» petrosa ossis temporalis 62, 63, 64, 70, 71.
» tympanica ossis temporalis 62, 64, 65, 71.
Patella 107, 136.
Pecten ossis pubis 128.
Pelvis major 124, 125.
» minor 124, 125, 127.
* » muliebris 124.
* » virilis 125, 126.
Perichondrium 20.
Periosteum 11, 20.
Phalanges digitorum (manus) 106, 118, 119, 122. Entwicklung 123.
Phalanges digitorum pedis 107, 140, 141, 142, 145. Entwicklung 146, 147.
Phalanges hallucis 107.
» pollicis 106.
Planum nuchale 48, 55, 100.
» occipitale 55, 100.
» popliteum 132.
* » sternale 36.
» temporale 47, 72.
*Ponticulus promontorii 67.
Porus acusticus externus 47, 48, 62.
» » internus 63, 65, 68, 70.
Processus accessorius 27.
» alaris 78, 94.
» alveolaris (maxillae) 80, 82, 99.
» articularis inferior vertebrarum 25, 26, 27, 29.
» articularis superior ossis sacri 30, 31, 32.
» » » vertebrarum 25, 26, 27, 29.
» clinoideus anterior 58, 59, 60.
» » medius 59, 60.
» » posterior 58, 59.
» cochleariformis 65, 66, 68.
» condyloideus 84, 85.
» coracoideus 110, 111.
» coronoideus mandibulae 84, 85, 86.
» » ulnae 114.
» costarius 27.
» ethmoidalis 79, 90.
» frontalis 80, 81, 91.
» frontosphenoidalis 83.
» intrajugularis ossis occipitalis 56.
» » » temporalis 63.
» jugularis 54, 56, 89.
» lacrimalis 79, 90.
» lateralis tali 143.
» » tuberis calcanei 141, 143.
» mamillaris 27.
Processus marginalis 83.
» mastoideus 48, 62, 64, 67, 71, 88.
» maxillaris 79, 99.
» medialis tuberis calcanei 141, 143.
» orbitalis 83, 90, 91, 92, 98, 99.
» palatinus 80, 81, 82, 90, 91, 97.
» paramastoideus 88.
» posterior tali 141, 143.
» pterygoideus 48, 58, 59, 60, 61, 91, 92.
» pterygospinosus [Civinini] 60, 91.
» pyramidalis 83, 97, 99.
» sphenoidalis 83, 90, 91.
» spinosus 25, 26, 27.
» styloideus ossis metacarpalis III. 122.
» » » temporalis 48, 62, 64.
» » radii 115.
» » ulnae 114, 115.
» temporalis 83.
» transversus 25, 26, 28.
» trochlearis 143.
* » tympanicus anterior 70, 71.
* » » posterior 70.
» uncinatus 78, 90, 94, 95, 99.
» vaginalis 58, 59, 61, 90, 91.
» xiphoideus 41.
» zygomaticus maxillae 80, 82.
» » ossis frontalis 75, 76, 77.
» » » temporalis 62, 63, 64, 70, 71.
Prominentia canalis facialis 66.
» » semicircularis lateralis 66, 67.
» styloidea 64.
Promontorium (cavi tympani) 66, 67, 68.
» (columnae vertebralis) 24, 124.
*Protovertebrae 34.
Protuberantia mentalis 84, 85, 86.
» occipitalis externa 48, 55, 56.
» » interna 49, 54, 57, 89.
Pyramis [pars petrosa] ossis temporalis 62, 63, 64, 70, 71.

R.

Radius 13, 106, 115, 116. Entwicklung 117.
Radix arcus vertebrae 25, 26.
Ramus inferior ossis ischii 128, 130.
» » » pubis 128, 130.
» mandibulae 84, 85, 86, 87.
» superior ossis ischii 128.
» » » pubis 128.
Recessus ellipticus 69.
» epitympanicus 64, 69, 70.
» sphenoethmoidalis 90, 92.
Rostrum sphenoidale 58, 59, 60, 61, 91.
* » » primitivum 61.

S.

Scapula 106, 108, 110. Entwicklung 111.
Sella turcica 60.
Semicanalis musculi tensoris tympani 64, 66, 67, 70.
» tubae auditivae 64, 66, 67, 69.
Septa interalveolaria 82, 84.
Septum canalis musculotubarii 64, 66, 67.
» nasi osseum 46, 91, 92, 93, 96.
» sinuum frontalium 76, 94.
» » sphenoidalium 60, 93.
Sinciput 47.
*Sinus cervicalis 102.
» frontalis 76, 77, 90, 91, 94, 95.
» maxillaris 80, 81, 82, 93, 94, 95, 97, 99.
» posterior (cavi tympani) 64, 66, 67.
» sphenoidalis 60, 61, 90, 91, 92, 93.

Sinus tarsi 140.
» tympani 66, 67.
Skeleton extremitatis inferioris 105, 107, 124—147.
» » superioris 105, 106, 108—123.
* » manus 118, 119. Entwicklung 123.
* » pedis 140, 141, 142. Entwicklung 146, 147.
» trunci 23—43.
Spatia intercostalia 36.
*Spatium interosseum antibrachii 106, 116.
* » » cruris 107.
Spina angularis 58, 59, 60, 61, 93.
* » ethmoidalis 59.
» frontalis 74, 75, 76, 77, 90, 91.
» iliaca anterior inferior 128, 129.
» » » superior 128, 129, 130.
» » posterior inferior 128, 129.
» » » superior 128, 129.
» ischiadica 128, 129.
» mentalis 84, 85, 96.
* » musculi recti lateralis 58.
» nasalis anterior 46, 47, 80, 90, 91, 93, 97.
» » posterior 90, 91, 97.
Spinae palatinae 82, 97.
Spina scapulae 110.
» suprameatum 62.
» trochlearis 76, 98.
» tympanica major 64, 71.
» » minor 64, 70, 71.
Squama frontalis 74, 75, 76, 77
» occipitalis 54, 55, 56, 57.
» temporalis 62, 63, 64, 70, 71.
Sternum 41. Entwicklung 42.
Subiculum promontorii 67.
Substantia compacta 11, 12, 13, 14, 15, 16, 17, 19.
» corticalis 19, 20.
» spongiosa 11, 12, 13, 14, 15, 16, 17, 19.
Sulcus arteriae occipitalis 62, 71.
» » temporalis mediae 62.
» » vertebralis 29.
Sulci arteriosi 50, 73.
Sulcus calcanei 143.
» canaliculi mastoidei 62, 65.
» caroticus 58, 59.
» carpi 118.
» chiasmatis 59.
» costae 40.
» ethmoidalis 79, 91.
» hamuli pterygoidei 58.
» infraorbitalis 80, 93, 94, 98, 99.
» intertubercularis 112.
» lacrimalis maxillae 80, 82, 91, 98.
» » ossis lacrimalis 79, 92.
* » mallei (annuli tympanici) 70.
» malleolaris (tibiae) 136.
» musculi flexoris hallucis longi (calcanei) 141, 143.
» musculi flexoris hallucis longi (tali) 141, 143.
» » peronaei longi (calcanei) 143.
» » » » (ossis cuboidei) 140, 141, 144.
» mylohyoideus 85.
» nervi petrosi superficialis majoris 63, 64.
» » » » minoris 63, 64.
» » radialis 112.
» » spinalis 26.
» » ulnaris 112.
» obturatorius 128.
» olfactorius 90.
Sulci palatini 82, 97.
Sulcus paraglenoidalis 128.
* » petrosquamosus 64.
» petrosus inferior 88.
» » » ossis occipitalis 56.
Sulcus petrosus inferior ossis temporalis 62, 63.
» » superior 63.
* » praeauricularis 128.
» promontorii 67.
* » pterygopalatinus maxillae 80.
» » ossis palatini 83.
» » » sphenoidalis 58.
» sagittalis (ossis frontalis) 75, 88.
» » (» occipitalis) 54, 89.
» » (» parietalis) 73.
» sigmoideus 49, 56, 63, 64, 88, 89.
» subclaviae 40.
» tali 143.
» transversus ossis occipitalis 49, 54, 56, 89.
» » » parietalis 73.
» tubae auditivae 48.
» tympanicus 64, 66, 69, 70.
» venosus 50.
Sustentaculum tali 140, 141, 143.
Sutura coronalis 46, 47, 49, 50, 88, 100.
» ethmoideomaxillaris 98.
» frontalis 77.
» frontoethmoidalis 49, 98.
» frontolacrimalis 91, 98.
» frontomaxillaris 46, 98.
» incisiva 48, 82, 97.
» infraorbitalis 80.
» intermaxillaris 46.
» internasalis 46, 92.
» lacrimoconchalis 90, 95.
* » lacrimoethmoidalis 91, 98.
» lacrimomaxillaris 91, 98.
» lambdoidea 47, 50, 89, 100.
* » mendosa 55, 57, 104.
» nasofrontalis 46, 90, 91, 92, 98.
» nasomaxillaris 46, 47.
* » occipitalis transversa 100.
» occipitomastoidea 47, 48, 49, 88, 89, 100.
» palatina mediana 96, 97.
» » transversa 90, 91, 96, 97.
» palatoethmoidalis 99.
» palatomaxillaris 98.
» parietomastoidea 47, 49, 89, 100.
» sagittalis 50, 88, 100.
» sphenoethmoidalis 49, 98, 99.
» sphenofrontalis 47.
» sphenoorbitalis 49, 98.
» sphenoparietalis 46, 47, 88.
» sphenosquamosa 46, 47, 48, 49, 88.
» sphenozygomatica 47, 98.
» squamosa 46, 47, 88.
» squamosomastoidea 62, 70, 71.
» zygomaticofrontalis 46, 47, 92.
» zygomaticomaxillaris 46, 47.
» zygomaticotemporalis 46, 47.
Symphysis ossium pubis 125.
Synchondrosis epiphyseos 20.
» intersphenoidalis 61.
» intraoccipitalis anterior 57.
» » posterior 57.
» sphenooccipitalis 49.
» sternalis 41.

T.

Talus 17, 142, 143.
Tarsus 107, 140.
Tegmen tympani 64, 65, 69, 70, 71, 96.
Thorax 36, 37.
Tibia 15, 18, 107, 136, 137. Entwicklung 139.
Torus occipitalis 100.
» palatinus 96.

Tractus spiralis foraminosus 68.
Trochanter major 132, 133, 134.
» minor 132, 133.
» tertius 133.
Trochlea humeri 112.
» phalangis manus 122.
» » pedis 145.
» tali 140, 143.
Tuber calcanei 140, 141, 143, 147.
» frontale 46, 74, 77, 104.
» ischiadicum 128, 129, 130.
» maxillare 80, 81, 82, 99.
» parietale 72, 104.
Tuberculum anterius atlantis 29.
» » vertebrarum cervicalium 26.
» articulare 62.
» caroticum 24.
» costae 37, 40.
» intercondyloideum laterale 137.
» » mediale 137.
» jugulare 54, 56.
* » laterale tali 143.
» majus 112.
* » mediale tali 143.
» mentale 84, 85, 96.
» minus 112.
» obturatorium anterius 128.
» » posterius 128, 130.
» ossis multanguli majoris 118, 121.
» » navicularis manus 118, 120.
» pharyngeum 56.
» posterius atlantis 29.
» » vertebrarum cervicalium 26, 29.
» pubicum 130.
» scaleni [Lisfranci] 40.
» sellae 59, 60, 61.
Tuberositas coracoidea 109.
» costae II. 40.
» costalis 109.
» deltoidea 112.
» glutaea 132.
Tuberositas iliaca 128, 129.
» infraglenoidalis 110.
» masseterica 84, 86.
» ossis cuboidei 141, 144.
* » » metacarpalis V. 122.
» » metatarsalis I. 141, 145.
» » » V. 140, 141, 145.
» » navicularis pedis 140, 141, 144.
» pterygoidea 85.
» radii 115, 116.
» sacralis 31.
» supraglenoidalis 110.
» tibiae 136, 137.
» ulnae 114.
» unguicularis phalangum digitorum (manus) 122.
» unguicularis phalangum digitorum pedis 141, 145.

U.

Ulna 13, 106, 114, 116. Entwicklung 117.

V.

Vagina processus styloidei 64, 70, 71.
Vertebrae 16, 24 ff. Entwicklung 34, 35.
» cervicales 24, 26, 29.
Vertebra cervicalis VII. 29.
Vertebrae coccygeae 24, 32.
» lumbales 24, 27, 28.
Vertebra lumbalis V. 28, 33.
» prominens 24.
Vertebrae sacrales 24, 30, 31, 32.
» thoracales 24, 25, 28.
Vertebra thoracalis I. 28.
» » XI. 28.
» » XII. 28.
Vertex 46, 47.
Vestibulum labyrinthi 65, 68, 69.
Vomer 53, 79, 91, 94, 95.

Deutsche Namen:

Augenblase, primäre 102.
Augenhöhle 92, 93, 94, 95, 98.
Augenhöhleneingang, Breite des 101.
» Höhe des 101.

Bandgrube des lateralen Knöchels 137, 138.
Bandgrübchen der Mittelfussknochen 145.
» » Mittelhandknochen 121.
Becken, 124, 125, 126, 127,
» Durchmesser des 127.
» grosses 124, 125,
» kleines 124, 125, 126.
» männliches 125, 126.
» weibliches 124.
Beckenausgang 126, 127.
Beckeneingang 124, 127.
Beckengürtel 124, 125, 126.
Beinhaut 11, 20.
Belegknochen 21.
Brustbein 41.
» Entwicklung des 42.
Brustkorb 36, 37.
Brustwirbel 25.
» erster 28.
» elfter 28.
» zwölfter 28.

Darmbein 19.
Dehiscenz des Canalis facialis 67.
Dreher 29.
» Entwicklung des 35.
Dreieckiges Bein 120.
Durchmesser des Beckens 127.
» » Schädels 101.

Elle 13, 114.
» Entwicklung der 117.
Epiphysenfugenknorpel 20.
Erbsenbein 120.
Ernährungscanal 18, 19.
Ernährungsloch 18, 19.

Fersenbein 17, 143.
» Entwicklung des 146, 147.
Fingerknochen 121.
Flügelgaumengrube 99.
Führungslinie (des Beckens) 127.
Fuss, Skelet des 140, 141, 142.
» Entwicklung der Knochen des 146, 147.
Fusswurzelknochen 143, 144.

Gaumen, harter 97.
Gaumenbein 83.
Gefässcanäle des Knorpels 21.

Gefässcanäle des Schädeldaches 51.
Gehörgang, äusserer 96.
» innerer 68.
Gesichtsbreite 101.
Gesichtshöhe 101.
Gesichtsschädel, einzelne Knochen des 53.
» Räume des 96.
Gliedmassen, Skelet der oberen 105, 106, 108—123.
» » » unteren 105, 107, 124—147.
Greisengesicht 87.
Grundlamellen 10, 11.

Hackenbein 121.
Halswirbel 26.
» atypische 29.
Hand, Skelet der 188 ff.
» Entwicklung der Knochen der 123.
Handwurzelknochen, distale Reihe 121.
» proximale Reihe 120.
Havers'sche Canälchen 10.
» Lamellensysteme 10, 11.
Herzanlage 102.
Hinterhauptbein 54, 55, 56.
» Entwicklung des 57.
Hirnschädel, einzelne Knochen des 52.
» Breite des 101.
» Höhe des 101.
» Länge des 101.
Horizontale, deutsche 101.
Hüftbein 128, 129, 130.
» Entwicklung des 131.
Hyoidbogen 102.

Jochbein 83.
Jochbreite 101.

Kahnbein des Fusses 144.
» der Hand 120.
Keilbein (des Schädels) 58, 59, 60.
» Entwicklung des 61.
Keilbeine (des Fusses) 144.
Keilbeinhöhlen 60, 93.
Kiefer, senile Atrophie der 87.
Kiemenbögen 102, 103.
Kiemenspalten 102, 103.
Kniescheibe 136.
Knochen, allgemeine Verhältnisse der 9—21.
» enchondraler 20, 21.
» Entwicklung der 20, 21.
» kurze 16, 17, 21.
» lange 12, 13, 14, 15.
» mikroskopischer Bau der 10.
» platte 19.
Knochenbau (Schema) 11.
Knochenkern (Verknöcherungspunkt) 20, 21.
Knochenkörperchen 10.
Knochenlehre 7 ff.
Knochenmark 11.
Knochenrinde, perichondrale 20.
Knorpel, Gefässcanäle des 21.
» Meckel'scher 103.
» verkalkter 20.
» vorgebildeter 20, 21.
Knorpelspangen der Kiemenbögen 103.
Kopfbein 121.
Kreuzbein 30, 31, 32.
» anomale Verbindungen des 33.
» Entwicklung des 35.

Labyrinth, knöchernes 68, 69.
Lamellensysteme, intermediäre 10
Lendenwirbel 27.
Lendenwirbel, fünfter 28.
» Assimilation des fünften 33.

Markhöhle 11.
Markraum, primärer 20.
Markräume der spongiösen Substanz 11.
Meckel'scher Knorpel 103.
Mittelfussknochen 145.
Mittelhandknochen 122.
Mondbein 120.
Mundhöhle, Knochengerüst der 96.

Nabelblase 102.
Nasenbein 79.
Nasengänge 90, 94.
Nasengrübchen 102.
Nasenhöhe 101.
Nasenhöhle 90, 91, 92, 93, 94, 95.
» Boden der 97.
Nasenmuschel, untere 79.
Nasenmuscheln, obere, mittlere, untere 90, 94.
Nasenöffnung, grösste Breite der 101.
Nasenscheidewand, knöcherne 91, 94, 96.

Oberarmbein 12, 112.
» Entwicklung des 113.
Oberkieferbein 80, 81, 82.
» Entwicklung des 82.
Oberkieferfortsatz (des I. Kiemenbogens) 102.
Oberkieferhöhle 80, 94, 99.
Oberschenkelbein 14, 132, 133, 134.
» Entwicklung des 135.
Ohrhöhe 101.
Osteoblastenreihe 21.

Pflugscharbein 79.
Profillinie 101.
Profilwinkel 101.
Pronationsstellung der Unterarmknochen 116.

Randknorpel des Darmbeines 131.
Rippen 38, 39, 40.
» Entwicklung der 42.
Rumpf, Segmente des 43.
» Skelet des 23 ff.

Schädel und Schädelknochen 45—104.
» Durchmesser des 101.
» Entwicklung des 102, 103, 104.
» Scheitelansicht des 101.
» Seitenansicht des 47, 101.
» Stirnansicht des 46, 101.
Schädeldach 50.
» Gefässcanäle des 51.
Schädelgruben 49, 88.
Schädelgrund, äusserer 48.
» innerer 49.
Schädelhöhle 88, 89.
Schaltknochen 100.
Scheitelbein 19, 72, 73.
» Entwicklung des 21.
Schenkelsporn 134, 135.
Schienbein 15, 18, 136, 137.
» Entwicklung des 139.
Schläfenbein 62, 63, 64, 65, 66, 67, 68, 69.
» Entwicklung des 70, 71.
Schläfengrube, untere 96.
Schlüsselbein 109.
Schulterblatt 110.
» Entwicklung des 111.
Schultergürtel 108.

Segmente des Rumpfes 43.
Sehnenfurche für den M. flexor carpi radialis 121.
» » » » popliteus 134.
» » die Mm. peronaei 138.
Sharpey'sche Fasern 10.
Siebbein 78.
Skelet der Hand 118, 119. Entwicklung 123.
» des Fusses 140, 141, 142. Entwicklung 146, 147.
» der oberen Gliedmassen 105, 106, 108—123.
» » unteren Gliedmassen 105, 107, 124—147.
» des Rumpfes 23—43.
Speiche 13, 115.
» Entwicklung der 117.
Sprungbein 17, 143.
Steissbein 32.
» Verschmelzung mit dem Kreuzbein 33.
Stirnbein 74, 75, 76.
» Entwicklung des 77.
Stirnbreite, kleinste 101.
Stirnhöhlen 76, 77.
Substanz der Knochen, compacte und spongiöse 12, 13, 14, 15, 16, 17, 19.
Supinationsstellung der Unterarmknochen 116.

Thränenbein 79.
Thränennasencanal 95.
Träger 29.
Tragleiste (des Oberschenkelhalses) 134.
Trommelhöhle 65, 66, 67, 68, 69, 70, 96.

Unterarm, Knochen des 114, 115, 116.
» Entwicklung der Knochen des 117.
Unterkieferbein 84, 85, 86.
» Entwicklung des 86.
Unterkieferfortsatz (des I. Kiemenbogens) 102.
Unterschenkel, Knochen des 136, 137, 138.
» Entwicklung der Knochen des 139.
Urwirbel 34.

Verkalkungspunkt 20.
Verknöcherungspunkt (Knochenkern) 20, 21.
Verknöcherungszone 20.
Vielwinkeliges Bein, grosses 121.
» » kleines 121.
Volkmann'sche Canälchen 10, 11.

Wadenbein 138.
» Entwicklung des 139.
Wirbel 16, 25 ff.
» Knochenkerne der 34, 35.
Wirbelsäule 24.
» Entwicklung der 34, 35.
Würfelbein 144.

Zehenknochen 145.
Zungenbein 87.
Zwischenknochen (der Hüftbeinpfanne) 131.